

НОВЫЕ КТ КРИТЕРИИ ДЛЯ ПРОГНОЗИРОВАНИЯ ХИРУРГИЧЕСКОГО ЛЕЧЕНИЯ У ПАЦИЕНТОВ С ПОРОКАМИ РАЗВИТИЯМИ НАРУЖНОГО СЛУХОВОГО ПРОХОДА

Гуляммов Ш.Б.¹  Карабаев Х.Э.²  Хамракулова Н.О.³ 

1. Национальный Детский Медицинский Центр, Ташкент, Узбекистан.

2. Ташкентский Педиатрический Медицинский Институт, Ташкент, Узбекистан.

3. Самаркандский Медицинский Университет, Самарканд, Узбекистан.

Аннотация. Чтобы классифицировать пациентов с пороками развития уха и эффективно их лечить, необходимы точные знания и единообразное описание дефектов.

Цель исследования. Могут быть использованы клинические и аудиометрические методы исследования, а также рентгенологические методы. Точное анатомическое описание пороков развития с помощью процедур визуализации необходимо, особенно в отношении планирования и результатов хирургических реконструкций наружного и среднего уха.

Материал и методы исследования. Мы проанализировали критерии Jahrsdoerfer, новые/модифицированные анатомические точки, рассмотренные в нашем исследовании, а также угол наковально-стремени сустава. Ниже приведены конкретные анатомические критерии и соответствующие баллы, начисляемые при оценке компьютерной томографии височных костей при врожденных стенозах и атрезии наружного слухового прохода.

Результаты. ВНЧС является безопасным хирургическим пределом для каналоластики; следовательно, у пациентов I-группы будет гораздо больше операционного пространства, чем у пациентов II-группы. Учитывая вышеизложенное, что положение лицевой нерв не было статистически значимым ($P>0,05$) между I-группой и II-группы, мы предполагаем, что смещение ВНЧС назад больше способствовало уменьшению диаметра медиального канала.

Выводы. Мы выявили новые/модифицированные анатомические особенности, которые часто встречаются при КТ у большой группы пациентов с I и II- группами. Обзор хирургических данных показывает, что большая обструкция МНС затрудняет осмотр стремени и наковально-стремени сустава, а также оценку целостности и подвижности и, таким образом, увеличивает сложность атрезииластики.

Ключевые слова. врожденный, аномалия, стеноз наружного слухового прохода, диагностика.

Введение. Компьютерная томография (КТ) высокого разрешения височной кости является золотым стандартом при исследовании врожденных пороков развития наружного уха. Аномалия наружного слухового прохода (НСП) варьирует от стеноза до полной атрезии. Врожденный стеноз наружного слухового прохода определяется Jahrsdoerfer et al., как диаметр наружного слухового прохода менее 4 мм; ее обычно расценивают как неполную атрезию, и поэтому ее временные характеристики компьютерной томографии (КТ) не учитываются [1]. Хирургическое лечение врожденной атрезии и стеноз наружного слухового прохода направлено на улучшение слуха и установление соответствующего состояния слухового прохода для применения слуховых аппаратов [2, 3]. Количественно анализируя временные КТ-изображения у пациентов с стенозом наружного слухового прохода и сравнивая их с изображениями пациентов с атрезией наружного слухового прохода и нормальными каналами, мы лучше понимаем развитие наружного и среднего уха, чтобы улучшить выбор кандидатур на хирургическое вмешательство и избежать ненужных осложнений [1,3,5].

В настоящее время КТ оценивается на основе критериев, разработанных Jahrsdoerfer и его коллегами. Числовая оценка определяет, являются ли они кандидатами на атрезииластику. Критерии Jahrsdoerfer основаны на 9 анатомических соображениях: каждому из них при положительном результате присваивается 1 балл, за исключением стремени, которое получает 2 балла. Общий балл менее 6 указывает на то, что пациент не является кандидатом на хирургическое вмешательство, а балл 6 указывает на то, что пациент может быть кандидатом на хирургическое вмешательство. Исследования показали, что чем выше оценка Jahrsdoerfer, тем лучше послеоперационный результат слуха. Благоприятные кандидаты на хирургическое вмешательство могут подвергнуться атрезииластике [1,2,3,4,5].

Материал и методы исследования. Мы проанализировали критерии Jahrsdoerfer, новые/модифицированные анатомические точки, рассмотренные в нашем исследовании, а также угол наковально-стремени сустава. Ниже приведены конкретные анатомические критерии и соответствующие баллы, начисляемые при оценке компьютерной томографии височных костей при врожденных стенозах и атрезии наружного слухового прохода.

Как правило, наиболее важная информация, которую отохирурга требует от КТ, включает следующее:

1. Диаметр медиального отдела наружного слухового прохода;
2. Вертикальное смещение лицевого нерва кпереди;
3. Позиция крыши сосцевидного отростка;
4. Объем барабанной полости;
5. Размер и положение комплекса молоточек-наковальня по отношению к стремени;
6. Положение лицевого нерва относительно к окну преддверия;
7. Расположение лицевого нерва относительно к среднему ухе;
8. Наконья-стапедиальный угол.

1. Для изучения диаметра медиального отдела наружного слухового прохода, измерение производится аксиальной плоскости, расстояние измеряется от вертикальной части лицевого нерва до задней поверхности верхней суставной ямки. Чтобы измерить этот размер, нужно найти аксиальное изображение, которое фиксирует первый полный разрез как самой верхней части височно-нижнечелюстного сустава (ВНЧС), так и вертикального части лицевого нерва.

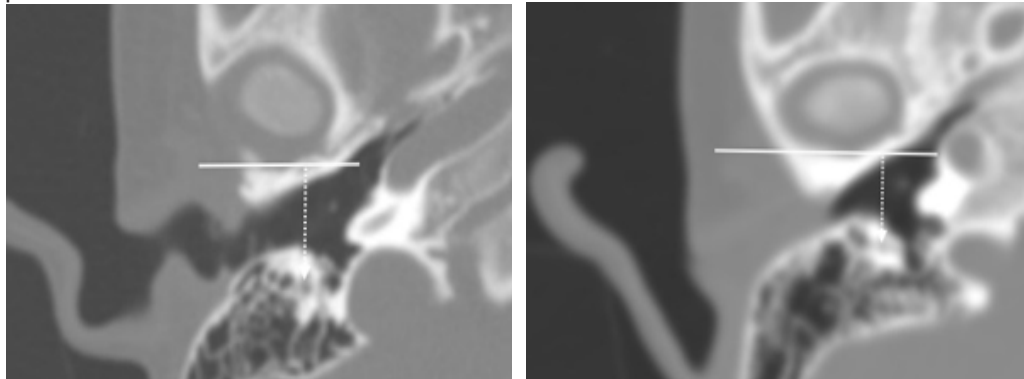


Рисунок-1.1

Рисунок-1.2

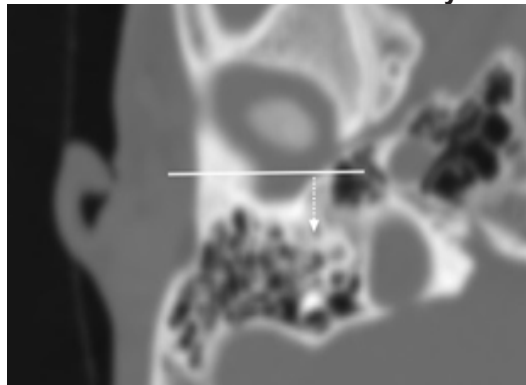


Рисунок-1.3

Рис. 1.1, 1.2, 1.3. Измерения диаметра медиального отделана наружного слухового прохода. Рис. 1.1. изображение КТ аксиальном проекции правого нормального ухо, рис.1.2. изображение КТ аксиальном проекции правого ухо со врожденным стенозом наружного слухового прохода и рис. 1.3. изображение КТ аксиальном проекции правого ухо со врожденным атрезией наружного слухового прохода. Белой линией показана касательная, проходящая через наиболее выступающую точку задней стенки кости височно-нижнечелюстного сустава; белая стрелка с штрихом показывает вертикальный часть лицевой нерв.

Диаметр медиального канала — это расстояние от лицевого нерва до костной задней стенки височно-нижне челюстного сустава. Размер представляет собой кратчайшее расстояние от лицевого нерва до самой задней части височно-нижне челюстного сустава и является показателем медиального диаметра наружного слухового прохода или его потенциального диаметра в атретических и стенозированных ушах. Он включает в себя ключевую хирургическую переднюю границу, височно-нижне челюстного сустава, и заднюю границу лицевого нерва. Средний диаметр медиального канала представлен в таб. 1.1.

Таблица 1.1

Средний диаметр медиального канала	Норма	I-группа	II-группа
мм	11,34±	9,21±	7,14±

Как из таблицы 1.1. видно, средний диаметр медиального канала составил 7,14 мм в I- группе, 9,21 мм в II-группе и 11,34 мм в группе нормальных пациентов.

У пациентов с I-й и II-й группы смещение височно-нижнечелюстного сустава назад напрямую вызвано ано-

мальным формированием наружного слухового прохода из-за гипоплазии височной барабанной части.

Смещение ВНЧС назад вместе с передним смещением лицевого нерва приводит к меньшему диаметру медиального канала у пациентов II- группы, чем у пациентов I- группой. Расстояние от лицевого нерва до костной задней стенки ВНЧС является безопасным хирургическим пределом для каналопластики; следовательно, у пациентов I- группы будет гораздо больше операционного пространства, чем у пациентов II- группе.

При врожденных пороках наружного уха у обследуемых пациентов было выделено 3 варианта диаметра медиального канала – от 9 до 11 – 2 балла; от 7 до 9- 1; >7- 0 баллов.

2. Вертикальное смещение лицевого нерва кпереди. В аксиальной плоскости мы сначала определили положение foramen spinosum из-за его стабильности и провели горизонтальную линию через среднюю точку foramen spinosum. Затем мы отдельно измерили расстояние от начальной и конечной точек лицевого нерва до коронарной плоскости, где находится горизонтальная линия. Данные измерений могут показать, смещается ли лицевого нерва вперед.

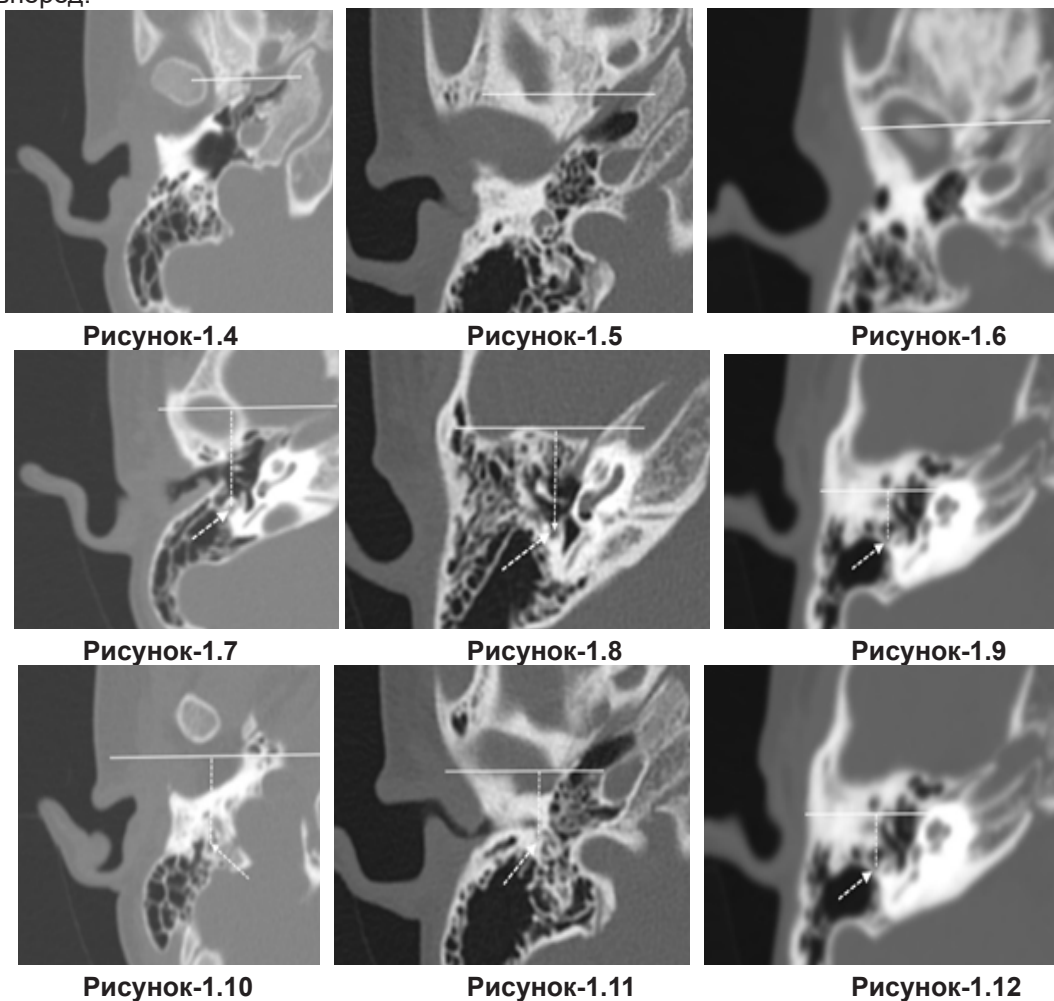


Рис. 1.4, 1.5, 1.6, 1.7, 1.8, 1.9, 1.10, 1.11, 1.12 вертикальное смещение лицевого нерва кпереди. Расстояние (пунктирная линия) от лицевого нерва до коронарной плоскости, проходящей через среднюю точку foramen spinosum. Правое нормальное ухо (1.4, 1.7, 1.10), врожденный стеноз уха (I- группа (1.5, 1.8, 1.11), правое ухо с врожденной атрезией (II- группа (1.6, 1.9, 1.12). Линия показывает горизонтальную линию, расположенную в коронарной плоскости; стрелка показывает стеноз канала на панели В и начальную точку лицевого нерва на панелях (1.4), (1.5) и (1.6); пунктирная стрелка показывает конечную точку лицевого нерва.

Из рисунках видно, данные измеримые показали, что вертикальное расположение лицевого нерва располагается спереди, чем его нормальное расположение при атрезии и стенозе.

При врожденной пороках развитие наружного уха у обследуемых пациентов было выделено 3 варианта вертикальное расположения лицевого нерва кпереди – нормальное– 2 балла; незначительная дислокация– 1; выраженная дислокация - 0 баллов.

Смещение ВНЧС назад вместе с передним смещением лицевого нерва приводит к меньшему диаметру медиального канала у пациентов II-группы, чем у пациентов I-группы. Расстояние от лицевого нерва до костной задней стенки ВНЧС является безопасным хирургическим пределом для каналопластики; следовательно, у пациентов I-группы будет гораздо больше операционного пространства, чем у пациентов II-группы. Учитывая вышеизложенное, что положение лицевой нерв не было статистически значимым ($P>0,05$) между I-группой и II-группы, мы предполагаем, что смещение ВНЧС назад больше способствовало уменьшению диаметра меди-

ального канала.

3. Позиция крыши сосцевидного отростка. Нависание крыши сосцевидной отростки оценивали относительно высоты среднего уха (т. е. вертикального расстояния между крышей эпитимпанума и нижней частью гипотимпанума).

2 балла присваивались, если крыша находилась в нормальном верхнем положении (не смещены или смещены менее чем на 25% высоты среднего уха).

1 балл присваивался, если крыша были слегка смещены вниз (от 25% до 50% высоты среднего уха).

0 баллов присуждался в случае сильного смещения вниз (50% высоты среднего уха).

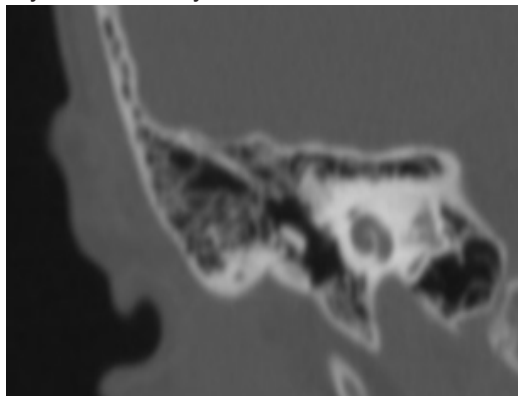


Рисунок-1.13

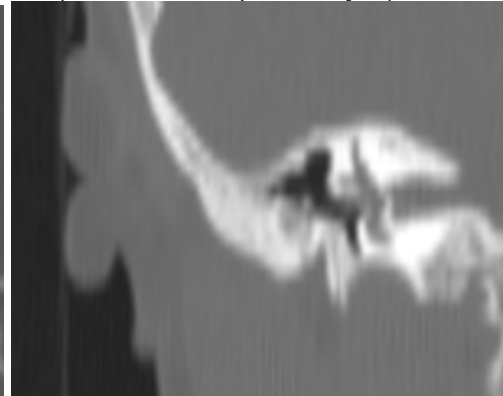


Рисунок-1.14

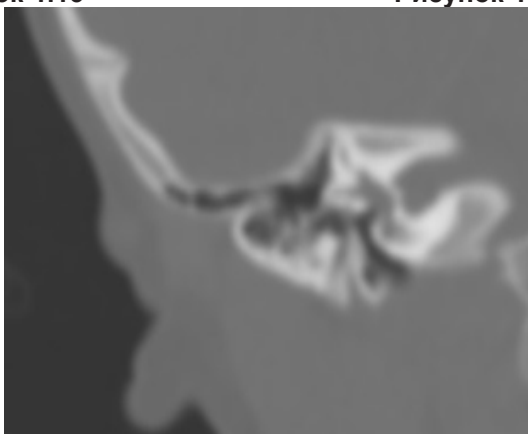


Рисунок-1.15

Рис. 1.13, 1.14, 1.15. Крыша сосцевидного отростка. Рис. 1.13. нормальное расположение крыши сосцевидного отростка, рис. 1.14. крыша была слегка смещены вниз и рис. 1.15. крыша смещена вниз сильно.

В настоящем исследовании мы присвоили 2 балла нормальному, не препятствующему развитию крышу сосцевидного отростка. Если он был сильно смещен вниз и предполагалось, что он может значительно блокировать хирургический доступ, присуждалось 0 баллов. Умеренно низколежащему крышу присуждался 1 балл, если он потенциально мог увеличить хирургическую трудность за счет сужения хирургического доступа латерального доступа, но не обязательно делал атрезиапластику невозможной.

4. Объем барабанной полости. Стенки барабанной полости в аксиальных плоскостях определяли следующим образом: в качестве латеральной стенки определяли барабанную перепонку (неатретические уши) или атрезическую пластинку (атретические уши) и окружающую ее костную ткань, медиальная костная стенка барабанной полости в качестве медиальной стенки, крыша в качестве верхней стенки и костное дно барабанной полости в качестве нижней стенки (таб.1.2).

Таблица 1.2

Средний диаметр медиального канала	Норма	I-группа	II-группа
мм	0,59 ±	0,42 ±	0, 37±

Как из таблицы 1.2. видно, средний объем барабанной полости составил 0,42 ± мм³ в I- группе, 0, 37± мм³ в II-группе и 0,59 ± мм³ в группе нормальных пациентов.

Если объем барабанной полости < 0, 50 мм³ то присуждался 2 балла, от 0,35 до 0,50 мм³ присуждался 1 балл, > 0,34 мм³ считался 0 баллом.

Этот результат означает, что уши I- группе имеют более хорошо пневматизированную барабанную полость, чем уши II-группе, что подтверждает наш хирургический результат, согласно которому пациенты с стенозами име-

ют лучшее послеоперационное улучшение слуха, чем пациенты с атрезии. Принимая во внимание развитие статуса наружного слухового прохода и объема барабанной полости, отоларинголог может лучше оценить возможность хирургического вмешательства.

5. Размер и положение комплекса молоточек-наковальня по отношению к стремени. В аксиальной плоскости оценивали состояние наковальня-молоточка и измеряли максимальную площадь поверхности молоточко-наковальни комплекс (МНК) или молоточек-наковального сустава (МНС) в плоскости, где можно было визуализировать улитку и горизонтальный канал ЛН. Данная территория прямо указывает на состояние развития МНС (Таб. 1.3).

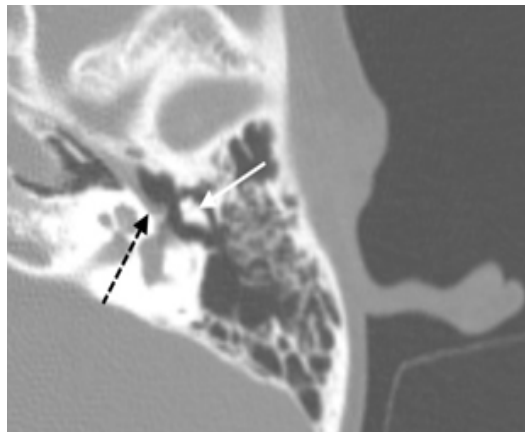


Рисунок-1.16

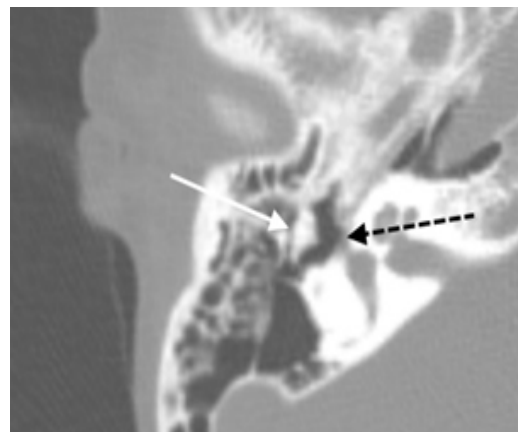


Рисунок-1.17

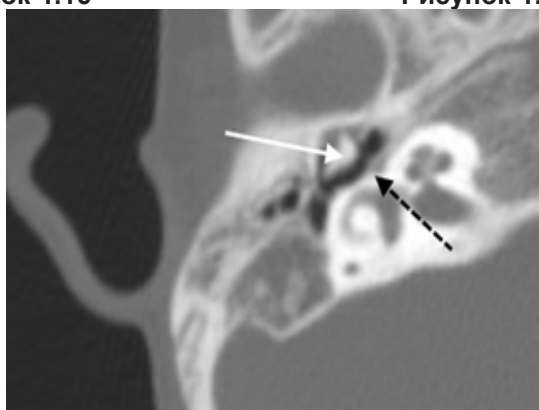


Рисунок-1.18

Рис. 1.16, 1.17, 1.18. Комплекс молоточек-наковальня или сустав молоточек-наковальня в аксиальной плоскости в нормальном канале (Рис. 1.16), стенозированном канале (Рис. 1.17 (I-группа)) и атрезированном канале (Рис. 1.18 (II-группа)). Черная пунктирная стрелка показывает тимпанальный сегмент лицевого нерва, а белая сплошная стрелка показывает комплекс молоточка-наковальни или сустав молоточка-наковальни.

Таблица 1.3

Средняя площадь МНС	Норма	I-группа	II-группа
мм ²	21,54 ±	20,20 ±	15,63 ±

Как из таблицы 1.3 видно, средняя площадь МНС составила 15,63 мм² в группе атрезии (II- группа) по сравнению с 20,20 мм² в группе стеноза (I- группа) и 21,54 мм² в нормальной группе. Измерение показывает, что развитие МНС у пациентов I- группы лучше, чем у пациентов (II- группа), а у пациентов I-II- группах развитие МНС хуже, чем у пациентов с нормальными ушами. Гипоплазия или сращение МНС затрудняют звукопроводимость, что приводит к разной степени тугоухости при I-II- группах. Наковальня и молоточек были недоразвиты, и это следует учитывать во время оссикулопластики, такой как частичное замещение слухового протеза.

Нормальное переднелатеральное положение молоточек-наковальня комплекса (МНК) оценивалось в 1 балл. Когда МНК был большим и располагался непосредственно латерально от стремени, присуждалось 0 баллов.

6. Положение лицевого нерва относительно к окну преддверия. Если горизонтальная часть лицевого нерва располагалась ниже и, возможно, перекрывала окно преддверия, назначалось 0 баллов. Если нерв располагался выше окна преддверия без каких-либо препятствий, присуждался 1 балл.

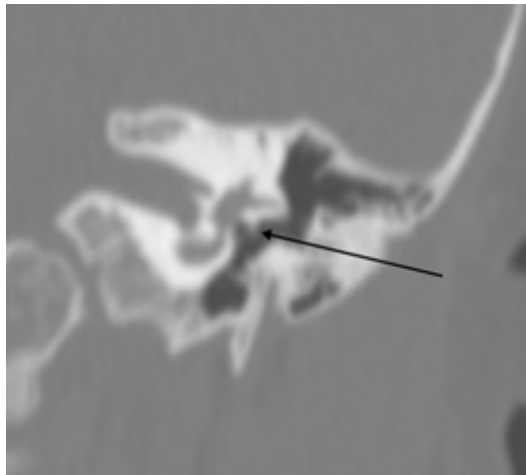


Рисунок-1.19

Рисунки 1.19. Дислокация лицевого нерва. Коронарная компьютерная томография (КТ) левой височной кости показывает барабанный сегмент лицевого нерва, лежащий над овальным окном, что, возможно, вызывает затруднение хирургического доступа из латерального доступа.

7. Расположение лицевого нерва относительно среднего уха. Если сосцевидный отросток ротирован вперед и латерально и, возможно, затруднял доступ к пространству среднего уха, присуждалось 0 баллов. Если нерв имел нормальный вертикальный ход, присуждался 1 балл.

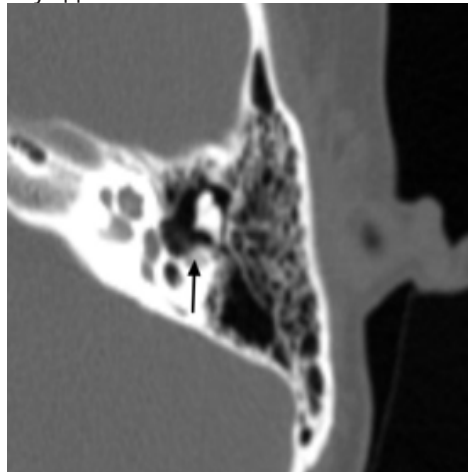
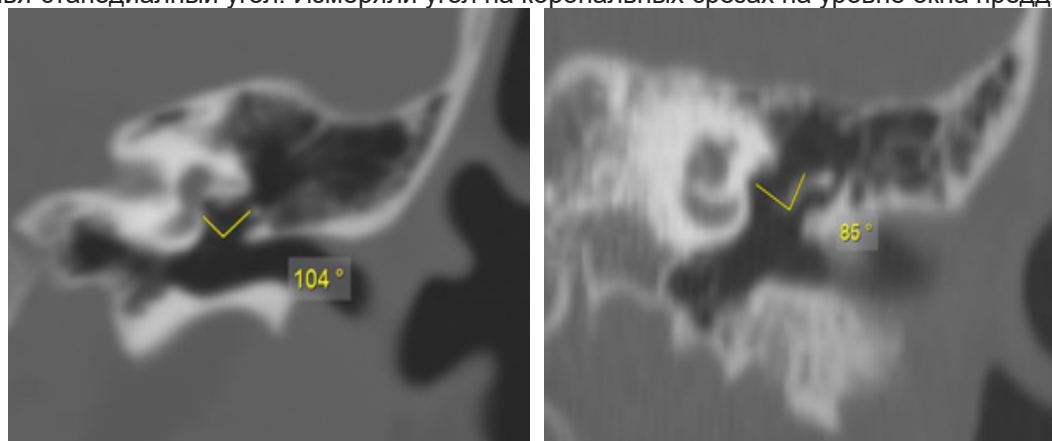


Рисунок-1.20

Рисунок 1.20. Аксиальная компьютерная томография левой височной кости у ребенка с врожденной атрезией ушной раковины показывает сосцевидную часть лицевого нерва, идущую в передне-латеральном направлении, что, возможно, может препятствовать доступу к пространству среднего уха во время латерального хирургического доступа.

8. Наконья-стапедиальный угол. Измеряли угол на коронарных срезах на уровне окна преддверия.



А

Б

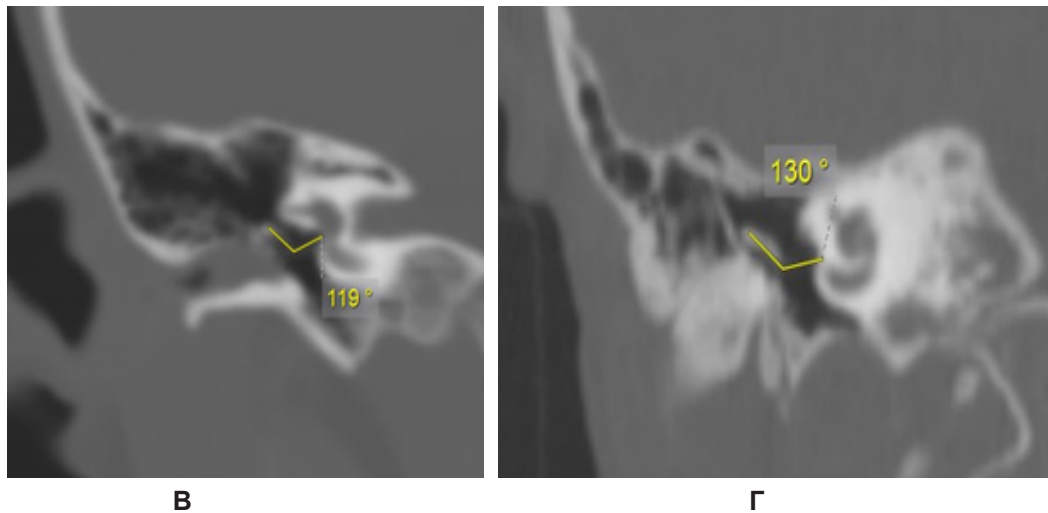


Рисунок 1.21. Измерение угла инкудостапедального сустава. (А, Б) Корональная компьютерная томография (КТ) нормального уха. (В) Корональная КТ правой височной кости у ребенка с врожденным стенозом наружного слухового прохода показывает угол ISJ, равный 130°. (Г) КТ правой височной кости у ребенка с врожденной атрезией ушной раковины показывает угол ISJ, равный 119°

Наши измерения варьировались от 65° до 149°, в среднем 99°. Мы считаем, что измерение угла ISJ может быть полезным для определения трехмерных взаимоотношений косточек друг с другом и с пространством среднего уха. Эти факторы могут иметь важное значение при планировании хирургического вмешательства.

На основании изучения особенностей строения структур среднего уха по данным КТ височных костей была разработана прогностическая балльная шкала (Таблица 1.4).

Таблица 1.4

Распределение баллов, исходя из особенностей строения среднего

Анатомические особенности	Находки	Баллы
диаметра медиального канала	от 9 до 11 мм	2
	от 7 до 9 мм	1
	<7 мм	0
вертикальное расположения лицевого нерва кпереди	нормальное	2
	незначительная дислокация	1
	выраженная дислокация	0
Позиция крыши сосцевидного отростка	до 25% высоты среднего уха (нормальном верхнем положении)	2
	от 25% до 50% высоты среднего уха (слегка смещены вниз)	1
	50% высоты среднего уха (сильный смещения вниз)	0
Объем барабанной полости	>0, 50 мм ³	2
	от 0,35 до 0,50 мм ³	1
	< 0,34 мм ³	0
Расположение молоточек-наковальня комплекса (МНК)	нормально	1
	Латерально	0
Расположение лицевого нерва относительно к окну преддверия	окно преддверия не прикрыто	1
	окно преддверия прикрыто	0
Расположение лицевого нерва относительно среднего уха	ротированный вертикальный ход	0
	нормальный вертикальный ход	1
Наковально-стапедиальный угол	> 65°	0
	< 65°	1
Сумма баллов		12 (max)

Суммирование баллов, которые указывают на уровень хирургических осложнений для хирурга, влияющих

на исход (Таблица 1.5).

Таблица 1.5
Прогноз результата операции

Предполагаемый результат операции	Баллы			
	12-10	9-7	6-5	> 4
	А	Б	В	Г

Примечание:

- А- Отличный прогноз хирургического лечения
- Б- Хороший прогноз хирургического лечения
- В- Удовлетворительный прогноз хирургического лечения
- Г- Операция не показана

Заключение. Таким образом, решение о выполнении атрезиапластики во многом основывалось на тщательном изучении анатомии КТ и способности разработать успешный хирургический план. Мы выявили новые/модифицированные анатомические особенности, которые часто встречаются при КТ у большой группы пациентов с I и II- группами. Обзор хирургических данных показывает, что большая обструкция МНС затрудняет осмотр стремени и наковально-стременного сустава, а также оценку целостности и подвижности и, таким образом, увеличивает сложность атрезиапластики. Большая обструкция МНС не обязательно исключает атрезиапластику. Наличие этих анатомических вариантов может повлиять на показание или противопоказание атрезиапластики. Для подтверждения некоторых анатомических результатов необходима более крупная когорта кандидатов на хирургическое вмешательство.

СПИСОК ИСПОЛЬЗОВАННОЙ ЛИТЕРАТУРЫ

1. Jahrsdoerfer RA, Yeakley JW, Aguilar EA, et al.: Grading system for the selection of patients with congenital aural atresia. *Am J Otol* 13: 6–12, 1992;
2. Shonka DC, Jr., Livingston WJ, 3rd, Kesser BW: The Jahrsdoerfer grading scale in surgery to repair congenital aural atresia. *Arch Otolaryngol Head Neck Surg* 134: 873–877, 2008.
3. De la Cruz A, Teufert KB: Congenital aural atresia surgery: long-term results. *Otolaryngol Head Neck Surg* 129: 121–127, 2003;
4. Siegert R, Weerda H, Mayer T, Врьскmann Н. Hochauflcsende Computertomographie fehlgebildeter Mittelohren. *Laryngo-Rhino- Otol.* 1996;75:187-94;
5. Диаб Х. М./ Хирургическое лечение пороков развития наружного, среднего и внутреннего уха.// Дис. ... докт. мед. Наук. /Санкт-Петербургский научно - исследовательский институт уха, горла, носа и речи» МЗ РФ. - СПб., 2013. -108-121 с.
6. Гулямов Ш. Б., Карабаев Х. Э., Хамракулова Н. О. Способы хирургического лечения врожденной атрезии наружного слухового прохода //Журнал стоматологии и краниофациальных исследований. – 2023. – Т. 4. – №. 4.
7. Исхакова, Ф. Ш., Хушвакова, Н. Ж., Хамракулова, Н. О., & Усмонов, Ш. А. (2018). ОЦЕНКА ЭФФЕКТИВНОСТИ ЛЕЧЕНИЯ БАКТЕРИАЛЬНОГО РЕЦИДИВИРУЮЩЕГО СИНУСИТА.
8. Хушвакова, Н. Ж., Хамракулова, Н. О., Исхакова, Ф. Ш., & Неъматов, Ш. (2020). Оптимизированный метод лечения острого катарального среднего отита у детей. *Евразийский Союз Ученых*, (11-2 (80)), 18-20.
9. Ergashevich, A. S., Faxriddinova, E. K., Bahtiyorova, N. F., & Orzuevna, K. N. (2023). CLINICAL COURSE OF ALLERGIC RHINITIS COMBINED WITH ADENOID VEGETATION AND RHINOSINUSITIS IN CHILDREN. *JOURNAL OF BIOMEDICINE AND PRACTICE*, 8(2).
10. Schouwenaar, E. M., & Hellingman, C. A. (2023). Health-related quality of life after otologic surgical treatment for chronic otitis media: systematic review. *Frontiers in Neurology*, 14, 1268785.