

ISSN 2181-3612 (Online)

MSU

Medical science of Uzbekistan

Vol. 3 No. 1 (2024)

O'zbekiston tibbiyot ilmi



www.fdoctors.uz

“O‘zbekiston tibbiyot ilmi”

ELEKTRON JURNALI

1-nashr. (yanvar-fevral, 2024 yil)

Davriy nashrning rasmiy nomi: “O‘zbekiston tibbiyot ilmi” elektron jurnali O‘zbekiston Respublikasi Prezidenti Administratsiyasi huzuridagi Axborot va ommaviy kommunikatsiyalar agentligi tomonidan 24.05.2022 sanada berilgan №1631-sonli guvohnomasi bilan ro‘yxatdan o‘tgan.

Xalqaro indeksi: ISSN 2181-3612 (Online).

Jurnal asoschilari: Andijon davlat tibbiyot instituti va “I-EDU GROUP” MCHJ.

Jurnalning maqsadi: sog‘liqni saqlashning barcha bo‘g‘inlari xodimlarini bemorlarda turli kasalliklarda tashxis qo‘yish, davolash va profilaktikasini takomillashtirish bo‘yicha innovatsion yondashuvlar bilan tanishtirish, tibbiyot va ilmiy tibbiyot xodimlarining malakasini oshirish va takomillashtirish.

Jurnalning onlayn versiyasi veb-saytda mavjud: www.fdoctors.uz

Tahririyat telefoni: +998 (94) 018-02-55

Pochta manzili: 170100, Andijon shahar, “Yu.Otabekov” ko‘chasi, 1-uy.

Web-sayt: www.fdoctors.uz

E-mail: info@fdoctors.uz

Bog‘langan tizimlar:

GoogleScholar

DOI Crossref

inLibrary

SLIB.UZ

CYBERLENINKA

Orcid

Publons

Scienceweb

archive.org

ResearchBib (OAK 14-baza)

Bielefeld Academic Search Engine (OAK 13-baza)

EuroPub Database

Researchgate (OAK 40-baza)

TAHRIRIYAT TARKIBI:

ARZIKULOV ABDURAYIM SHAMSHIEVICH – Bosh muharrir, professor, tibbiyot fanlari doktori, Andijon davlat tibbiyot instituti, (Andijon, O‘zbekiston) ORCID/GoogleScholar.

TOSHBOEV SHERZOD OLIMOVICH – mas’ul kotib, dotsent, tibbiyot fanlari nomzodi, Andijon davlat tibbiyot instituti, (Andijon, O‘zbekiston) ORCID/GoogleScholar.

TAHRIRIYAT JAMOASI:

- 1. MADAZIMOV MADAMIN MUMINOVICH** – professor, tibbiyot fanlari doktori, Andijon davlat tibbiyot instituti, (Andijon, O‘zbekiston) ORCID/GoogleScholar.
- 2. SALAXITDINOV ZUXRITDIN** – professor, tibbiyot fanlari doktori, Andijon davlat tibbiyot instituti, (Andijon, O‘zbekiston).
- 3. AGRANOVSKIY MARK LEYZEROVICH** – professor, tibbiyot fanlari doktori, Andijon davlat tibbiyot instituti, (Andijon, O‘zbekiston).
- 4. SALAXITDINOV KAMALITDIN ZUXRITDINOVICH** – dotsent, tibbiyot fanlari doktori, Andijon davlat tibbiyot instituti, (Andijon, O‘zbekiston).
- 5. XUDAYBERDIEV KABIL TURSUNOVICH** – professor, tibbiyot fanlari doktori, Andijon davlat tibbiyot instituti, (Andijon, O‘zbekiston).
- 6. RASUL – ZADE YULDUZ GULYAMOVNA** – professor, tibbiyot fanlari doktori, Toshkent pediatriya tibbiyot instituti, (Toshkent, O‘zbekiston).
- 7. ABDULLAJONOV BAXRAMJON RUSTAMOVICH** – dotsent, tibbiyot fanlari doktori, Andijon davlat tibbiyot instituti, (Andijon, O‘zbekiston).
- 8. RAXMANOVA LOLA KARIMOVNA** – dotsent, tibbiyot fanlari doktori, Toshkent tibbiyot akademiyasi, (Toshkent, O‘zbekiston).
- 9. MAMATXUJAEVA GULNARAXAN NAJMIDINOVNA** – dotsent, tibbiyot fanlari nomzodi, Andijon davlat tibbiyot instituti, (Andijon, O‘zbekiston).
- 10. KAXXAROV ZAFARJON ABDURAXMANOVICH** – dotsent, tibbiyot fanlari nomzodi, Andijon davlat tibbiyot instituti, (Andijon, O‘zbekiston).
- 11. OLEJNIK VLADIMIR ALEKSEEVICH** – professor, tibbiyot fanlari doktori, Andijon davlat tibbiyot instituti, (Andijon, O‘zbekiston).
- 12. TULANOV DILSHOD SHOMIRZAEVICH** – dotsent, tibbiyot fanlari nomzodi, Andijon davlat tibbiyot instituti, (Andijon, O‘zbekiston).
- 13. MIRZAKARIMOVA DILDORA BAXODIROVNA** – dotsent, tibbiyot fanlari nomzodi, Andijon davlat tibbiyot instituti, (Andijon, O‘zbekiston).
- 14. ABDULLAEVA MAVJUDA ERGASHEVNA** – dotsent, tibbiyot fanlari nomzodi, Andijon davlat tibbiyot instituti, (Andijon, O‘zbekiston).
- 15. SALIEVA MANZURA XABIBOVNA** – dotsent, tibbiyot fanlari nomzodi, Andijon davlat tibbiyot instituti, (Andijon, O‘zbekiston).

QON TOMIR GENEZLI SENSONEVRAL ESHITISH PASAYISHINI DAVOLASH UCHUN OZON TERAPIYASINING SAMARADORLIGINI BAHOLASH

Davronova G.B.¹  Shukurov J.O.¹, Tashboev Q.J.¹, Xolikov I.L.¹, Shopulatov A.E.¹

1. Samarqand davlat tibbiyot universiteti, Samarqand, O'zbekiston.

Annotatsiya. Qon tomir genezli sensonevral eshitish pasayishi aniqlangan 15 nafar bemorning vertebro bazilar havzasida miya qon aylanishi surunkali yetishmovchiligi tufayli kavinton preparati bilan vena ichiga ozon terapiyasi yordamida davolash samaradorligi tahlil qilindi. Qo'shimcha tekshirish usullariga ko'ra quyidagi ko'rsatkichlarga qarab ijobiy dinamika qayd etildi: yuqori chastota diapazonida eshitish chegaralarining pasayishi (tonal audiogramma), miya gemodinamikasining yaxshilanishi (kompyuter reoensefalografiyasi), eshitish afferentsiyasining yaxshilanishi asosan eshitish analizatorida (miyaning qisqa yashirin eshitish potentsiallari).

Kalit so'zlar: sensonevral eshitish pasayishi, infuzion ozon terapiyasi va kavinton.

Kirish

So'nggi 10 yil ichida sensonevral eshitish pasayishi tarkibida 50% gacha bo'lgan eng katta o'ziga xos tortishish eshitish qobiliyatini yo'qotishdir [6,5]. Patogenezning bir bo'g'ini ichki quloqning mikrosirkulyatsiyasi, eshitish analizatorining kortikal uchidagi o'zgarishlar hisoblanadi [3,7]. Uning ahamiyati jihatidan qon tomir omil sensorinevral eshitish pasayishi patogenezida yetakchi hisoblanadi (SEP). Ba'zi hollarda qon tomir kasalliklari SEPning mustaqil sababidir, boshqalari boshqa etiologik omillar bilan birlashadi (yoki ikkilamchi): virusli infeksiyalar, neyroinfeksiyalar, ototoksik antibiotiklardan foydalanish, intrakranial o'smalar, kasbiy zararlar, og'iz kontratseptivlarini uzoq muddat qabul qilish va boshqalar. [4,10]. So'nggi yillarda to'qimalarni kislorod bilan ta'minlashning yangi istiqbolli usuli - kavinton eritmasi bilan birgalikda infuzion ozon terapiyasi (IOZT) gipoksik sharoitlarni tuzatish uchun klinik amaliyotga faol joriy qilib boshlandi [2,9]. Ushbu usul juda samarali, arzon, tejamkor va deyarli hech qanday kontrendikatsiyaga ega emas. Ozonning kislorodga nisbatan qo'shimcha afzalligi shundaki, u faol atom kislorodning manbai bo'lib, oddiy (molekulyar) kislorodni yo'q qilish jarayonlariga katalitik ta'sir ko'rsatishga qodir [1,8].

Otorinolaringologiyaning dolzarb muammolaridan biri bu ichki sanogenetik mexanizmlarini safarbar qila oladigan va buyurilgan dorilarning ta'sirini oshiradigan kompleks davolash usullarini ishlab chiqishdir. Ushbu usullarga infuzion ozonterapiyasi kiradi, bu LPO mahsulotlarining oksidlanishi tufayli organizmning gomeostazini hujayra darajasida tiklaydi, bu esa o'z navbatida gipoksiyani yo'q qilishga, gemodinamikani normallashtirishga va ichki quloqning mikrosirkulyatsiyasiga yordam beradi.

Kavinton-miya qon aylanishini yaxshilaydigan vazodilatator. Tizimli qon bosimining biroz pasayishiga, miya tomirlarining kengayishiga, qon oqimining ko'payishiga va miyaning kislorod va glyukoza bilan ta'minlanishining yaxshilanishiga olib keladi.

Tadqiqotning maqsadi. Qon tomir genezli I-II darajali SNEP bilan og'rikan bemorlarda koxleovestibulyar funksiyalarning buzilishini davolashda kavinton yordamida tomir ichiga ozon terapiyasining samaradorligini o'rganish.

Materiallar va usullar. VBKTTM Lor bo'limida 24 ta ambulator ravishda davolangan bemorlar kuzatildi. Bemorlarning o'rtacha yoshi 12 yoshdan 25 gacha. Bemorlarda kavinton bilan vena ichiga ozon terapiyasining samaradorligini klinik va neyrofiziologik o'rganish uchun otonevrologik va nevrologik holat, qisqa patentli eshitish sabablari miya potentsiallari (QPES), tonal audiometriya, kompyuter reoensefalografiyasi (KREG) o'tkazish orqali o'rganildi. Bemorlar davolanishni boshlashdan oldin, 2,0 ozonlangan kavintonni tomir ichiga yuborishdan 40-50 minut o'tgach tekshiriladi. Davolash samaradorligini oshirish uchun, umumiy qabul qilingan usullar bilan bir qatorda, kuniga 5-7 marta 1000 mkg/l konsentratsiyasida 400 ml vena ichiga OFR infuziyalaridan foydalanishni taklif etdik. Vena ichiga ozon terapiyasi kursida kuniga 2,0 ml kavinton eritmasiga 400,0 ml ozonlangan fiziologik eritmani qo'shib 5-8 ta muolajadan iborat. Eritmadagi ozon kontsentratsiyasi 0,5-0,6 mg/l ni tashkil qiladi. Qilingan ozonning umumiy kurs dozasi kamida 2,5-4,8 mg/l, eritmani yuborish tezligi daqiqada 40-50 tomchi.

Natijalar va muhokama. Dastlabki tekshiruvda barcha bemorlar eshitishning progressiv ikki tomonlama pasayishi, quloq shovqini haqida shikoyat qildilar, 1/3 qismi yurish paytida beqarorlik va to'satdan burilish va boshni orqaga burish paytida beqarorlik bilan ajralib turdi va tekshirilganlarning 14 (58,3%) ertalab uyg'onganidan keyin boshida og'irlik hissi borligini ko'rsatdi, bu esa 3-4 soatdan keyin kamaydi. Nevrologik va otonevrologik holatlarda bemorlarning 2 tasida (8,3%) yengil ikki tomonlama giposmiya, gorizontal mayda va o'rtacha nistagm, yon tomonga qarab susaygan nistagm -7 tasida (29,1%), konvergentsiya zaifligi (12,5%), nutq diapazonida ikki tomonlama eshitish qobiliyati pasaygan 14 ta

bemorda va II darajali assimetriya 10 bemorda (41,7%), tekshirilganlarning 10 (41,7%) da nazolabial burmalarning yengil assimetriyasi aniqlandi.

Shunday qilib, biz kuzatgan bemorlarda vertebro bazilar etishmovchiligiga xos bo'lgan alomatlar aniqlandi. Yengil ikki tomonlama giposmiya, so'rg'ichsimon o'simta vibratsion to'liqlarni sezuvchanligining pasayishi, boshdagi og'irlik va ertalab quloq shovqinining kuchayishi kuzatildi, ushbu belgilar venoz disfunktsiya va kranial bo'shliqdan venoz qonning chiqib ketishda qiyinchilik tufayli yuzaga kelgan, bu KREG natijalari bilan tasdiqlandi.

QPESni o'rganishda [2, 11] 17 (70,8%) bemorda yengil va 7 (29,2%) - eshitish afferentatsiyasining ikki tomonlama o'rtacha disfunktsiyasi, asosan, eshitish analizatorining distal bo'limlari darajasida, mutlaq kechikishning sekinlashishi shaklida, uning kichik amplitudasi yoki «bo'linishi» tufayli, 14 (58,3%) bemorda- sekinlashuvi- eshitish aferentatsiyasi (IV-V cho'qqilari) asosan V cho'qqining amplitudasini 0,2-0,3 MS ga kamaytirish shaklida (ruxsat etilgan yosh normasiga nisbatan). KREG uchun 2,0 ml kavintonni qabul qilganidan 40-50 minut o'tgach, dastlabki natijaga nisbatan karotid va vertebro bazilar havzalarida angiospazmning pasayishi, diastolik va dikrotik indekslarning 10-3,4% gacha pasayishi, periferik qarshilik indeksining 11,5-1,8% ga pasayishi, reografik indeksning 0,04-0,07 omga oshishi (87,5%) qayd etildi. Bosh suyagi bo'shlig'idan venoz chiqishni yaxshilash (83,3%) hollarda, 3 (12,5%) bemorda reografik ko'rsatkichlarda sifatli o'zgarishlar aniqlanmagan. Bemorlarning 15 tasida (62,3%) QPES dinamikasini tahlil qilishda cho'qqilarning differentsiatsiyasi yaxshilandi, asosan v/i koeffitsientining 0,9-0,95 gacha o'sishi qayd etildi; 9 (37,7%) odamda QPES o'zgarishi aniqlanmadi.

Bemorni qayta tekshirishning samaradorligini nazorat qilish va preparatning dozasini aniqlash uchun, uning nojo'ya ta'sirini istisno qilish uchun infuzion ozon terapiyasi + kavinton boshlanganidan 2 hafta o'tgach amalga oshirildi. Kuzatilganlarning barchasida umumiy holat yaxshilandi, 14 (58,3%) bemorda - quloq shovqinining intensivligi kamaydi, 3 (12,5%) bemorlar davolanish fonida quloq shovqinining o'ziga xos o'zgarishi aniqlandi. Bemorlar tomonidan subyektiv ravishda qabul qilingan shovqin oldin davolash boshlanishi monofonik sifatida, boshida biroz kuchaytirilgan, «bo'lingan» xarakterni (turli xil tonalliklarni) qabul qilgan. Keyin, 1,5 - 2 haftadan so'ng, u asosan past chastotali komponent tufayli kamaydi va 3-4-haftaning oxiriga kelib u beqaror bo'lib qoldi, ertalab deyarli bezovta qilmadi, faqat tushdan keyin psixo-emotsional va jismoniy zo'riqishdan keyin kuchaydi. Bu, ehtimol, mikrosirkulyatsion kanal tomirlari darajasida VBHda miya qon aylanishining asta-sekin yaxshilanishi bilan bog'liq.

Davolash kursi oxirida 19 (79,1%) - quloq shovqinining intensivligi pasaydi va nutqning ravshanligi oshdi, bemorlarning ish qobiliyati va kayfiyati yaxshilandi, bu ularning ijtimoiy va kundalik moslashuvining o'zgarishiga va ba'zi hollarda eshitish vositalarini tanlashni osonlashtirishga olib keldi. Nutqni tushunishning yaxshilanishi aniqlandi. Bemorlarning 3(6,2%) qon tomir tonusining normallashtirishi va (yoki) barqarorlashishi (arteriolalar va venulalar) ikkala qon tomir havzalarida, asosan vertebro bazilar havzalarida puls qonini to'ldirish hajmining oshishi fonida kuzatildi. Bosh suyagi bo'shlig'idan venoz oqimning yaxshilanishi tekshirilganlarning 75 foizida qayd etilgan.

Tonal audiometriya ma'lumotlariga ko'ra, 14 (58,3%) bemorda yuqori tonlarda eshitish chegaralari 10-15 db ga kamaydi. QPESda amplituda, III va V cho'qqilar, asosan V, 35-6,7% ga o'sishi, V/I cho'qqilarning amplituda nisbati koeffitsientining 1,0-1,4 ga oshishi, V cho'qqining mutlaq kechikishining 0,02-0,01 MS ga pasayishi qayd etildi.

Xulosa

Kavinton yordamida infuzion ozon terapiyasining samaradorligi, eshitish analizatorining ildiz bo'limlari darajasida vertebro bazilar havzasida miya qon aylanishining yaxshilanishi bilan bog'liq. Kavintondan foydalangan holda infuzion ozon terapiyasining quloq shovqini va nutqning ravshanligi darajasiga ta'siri bemorlarning psixo-emotsional fonini, ularning ish faoliyatini va ijtimoiy moslashuvini yaxshilashga imkon berdi.

ADABIYOTLAR RO'YXATI:

1. Давронова Г. Б., Хушвакова Н. Ж. (2020). Результаты местного лечения сенсоневральной тугоухости с использованием препарата цитофлавин. *Stomatologiya*, 1 (78), 99-102. <https://doi.org/10.26739.2181-0966-2020-1-10>
2. Давронова Г. Б., Хушвакова Н. Ж. Усовершенствование методов лечения наследственно обусловленных форм приобретенной нейросенсорной тугоухости // *Sciences of Europe*. – 2018. – №. 27-2. – С. 27-30. [ps://cyberleninka.ru/article/n/usovershenstvovanie-metodov-lecheniya-nasledstvenno-obuslovlennyh-form-priobretennoy-neyrosensornoy-tugouhosti/viewer](https://cyberleninka.ru/article/n/usovershenstvovanie-metodov-lecheniya-nasledstvenno-obuslovlennyh-form-priobretennoy-neyrosensornoy-tugouhosti/viewer)
3. Давронова Г. Б., Исхакова Ф. Ш. Эффективность озонотерапии при нейросенсорной тугоухости сосудистого генеза // *In Situ*. – 2016. – №. 5. – С.41-43. [s://cyberleninka.ru/article/n/effektivnost-ozonoterapii-prieyrosensornoy-tugouhosti-sosudistogo-geneza/viewer](https://cyberleninka.ru/article/n/effektivnost-ozonoterapii-prieyrosensornoy-tugouhosti-sosudistogo-geneza/viewer).
4. Хушвакова Н. Ж., Давронова Г. Б. (2013). Оценка эффективности лазерного облучения при комплексном лечении хронического тонзиллита. *Российская оториноларингология*, 1 (62), 221-223. doi:10.18692/1810-4800-2015-5-31-34
5. Хушвакова Н. Ж., Давронова Г. Б. (2020). Современный взгляд на диагностику и лечение приобретенной нейросенсорной тугоухости. *Журнал отоматологии и краниофациальных исследований*, 1, 43-47. <https://doi.org/10.26739.2181-0966-2020-1-10>
6. Хушвакова Н. Ж., Истамова Н. О. Клинико-иммунологические аспекты течения хронических гнойных синуситов у детей с сахарным диабетом 1 тип // *Российская оториноларингология*. – 2014. – №. 2 (69). – С. 104-106.
7. Хушвакова Н. Ж. и др. Оптимизированный метод лечения острого катарального среднего отита у детей // *Евразийский Союз Ученых*. – 2020. – №. 11-2 (80). – С. 18-20.

8. Хушвакова Н. Ж., Очилев Т. М., Хамракулова Н. О. Диагностическое значение микробиологического исследования отделяемого из верхнечелюстных пазух и полости носа у больных с одонтогенными верхнечелюстными синуситами //international scientific review of the problems of natural sciences and medicine. – 2019. – С. 52-63.
9. Brook I. Microbiology and antimicrobial management of sinusitis // J Laryngol Otol. - 2005.
10. Zadaeva L.F. Treatment of polyposis rhinosinusitis and prevention of recurrence of the disease using Diprosan: Dis. ... cand. honey. Sciences. - Moscow, 2010.
11. Khushvakova N., Burkhanov U., Nurmuhamedov F. Results of immunological status before and after endoscopic surgery in patients with chronic rhinosinusitis //polish journal of science. Учредители: Громадська Організація» Фондація Економічних Ініціатив» Общественная Организация» Фондация Экономических Инициатив». – №. 52. – С. 19-22

ATROFIK RINITDAN AZIYAT CHEKKAN BEMORLARNI ZAMONAVIY DAVOLASH USULLARINI TAKOMILLASHTIRISH

Xushvakova N.J.¹  Ochilov T.M.¹ 

1. Samarqand davlat tibbiyot universiteti, Samarqand, O'zbekiston.

Annotatsiya. Atrofik rinit – burun bo'shlig'ining surunkali yallig'lanish jarayoni bo'lib, burun shilliq qavatining atrofiyasi bilan tavsiflanadi, shuningdek yallig'lanish jarayoni bezlar va burun chig'anoqlariga ham ta'sir qiladi. Ushbu maqolada mualliflar tomonidan atrofik rinit va atrofik faringit bilan og'rikan bemorlarda davolash taktikasini takomillashtirish va kasallikni profilaktikasi qaytalanishni oldini olish ishlari yoritib berilgan. Maqolada surunkali atrofik rinofaringit bilan og'rikan 18 yoshdan 65 yoshgacha bo'lgan 22 nafar bemor qamrab olgan va mualliflar tomonidan qo'llanilgan davo muolajalar hamda davolash natijalarini taqdim etilgan.

Kalit so'zlar: atrofik rinit, atrofik faringit, burun spreyi, burun bushlig'i, yallig'lanish jarayoni, burun shilliq qavati.

Kirish. Surunkali atrofik rinit - surunkali yallig'lanish jarayoni bo'lib, bunda patologik jarayon bezlar, burun chig'anoqlari va burunning periferik innervatsiyasi elementlari ishtirokida burun shilliq qavatining atrofiyasi bilan tavsiflanadi. Etiologik jihatdan surunkali atrofik rinit asosiy va ikkilamchi rinitga bo'linadi. Surunkali rinitning oddiy shakli va Ozena surunkali atrofik rinitning maxsus klinik ko'rinishidir. Surunkali atrofik rinitning etiologiyasi bugungi kungacha noaniq bo'lib qolmoqda. Birlamchi atrofik rinitning asosiy sabablari irsiy moyillik, gormonal muvozanat buzilishi, virusli infeksiyalar va autoimmun kasalliklar, shuningdek, A, D vitaminlari yoki temir moddasining yetishmasligi hisoblanadi. Kasallikning rivojlanishida Klebsiella ozaenae, differoidlar, Proteus vulgaris, Escherichia coli kabi mikroorganizmlar ham ishtirok etadi. Ikkilamchi surunkali atrofik rinit o'ziga xos yallig'lanish kasalliklari (sifilis, tizimli qizil yuguruk, rinosklerom) fonida paydo bo'ladi. Bu kasalliklar bo'shlig'ining anatomik tuzilmalariga tasir qilib surunkali rinitning rivojlanishiga olib keladi. Amaliyotchi shifokor surunkali atrofik rinit uzoq davom etuvchi yiringli sinusit, nur terapiyasi natijasida yoki burun bo'shlig'idagi jarrohlik aralashuvlardan keyingi asorat sifatida paydo bo'lishi mumkinligini bilish muhimdir [1].

Surunkali atrofik rinit rivojlanishining asosiy sabablaridan biri bu turli xil zararli ekologik omillarning uzoq muddatli ta'siri bo'lib, bu ayniqsa ekologik jihatdan noqulay hududlar aholisi, shuningdek, xavfli sanoat zavodlari ishchilari uchun muhimdir [2-4]. Kasallikning asosiy klinik ko'rinishlari ishlab chiqarish omillarining uzoq vaqt ingalatsiyon ta'siri natijasida yuzaga keladi, masalan, yog'och, ko'mir changi, metallarni payvandlash, neft mahsulotlarini qayta ishlash jarayonida hosil bo'lgan gazsimon mahsulotlar va boshqalar. Ma'lumki, xavfli ishlab chiqarishda 2-3 yil ishlagandan so'ng, ishchilar surunkali atrofik rinitning tipik belgilari paydo bo'lishini sezadilar. Subyektiv shikoyatlar obyektiv tadqiqot ma'lumotlari bilan tasdiqlangan: mukosiliar tashish tezligining pasayishi aniqlanadi (saxarin testi), burun to'sig'ining oldingi bo'limlari shilliq qavati haroratining pasayishi va sekretiya funksiyasining buzilishi kabi belgilar sinamalar yordamida aniqlandi.

Surunkali atrofik rinitning asosiy klinik ko'rinishi burun bo'shlig'ida quruqlik hissi, qichishish va quruq po'stloqlarning ko'p shakllanishini o'z ichiga oladi, ular nafaqat old, balki orqa burun bo'shlig'ida ham uchraydi. Ba'zi bemorlarni bezovta qiladigan badbo'y hid aftidan, o'ziga xos bakteriyalar mavjudligi bilan bog'liq. Hid bilish buziladi, zaiflik, anemiya va vaqti-vaqti bilan burundan qon ketishining takroriy epizodlari tufayli yuzaga keladi. Uzoq muddatli doimiy quruqlik xususiyati va noqulay mikroiklim burun bo'shlig'i tuzilmalariga, burun to'sig'ining teshilishigacha zararlanishiga olib kelishi mumkin [2, 3]. Kasallik ko'pincha halqumdag shunga o'xshash atrofik jarayonlar bilan bog'liq.

Surunkali rinitning diagnostikasi bemorning subyektiv shikoyatlariga va obyektiv tekshiruv ma'lumotlariga (shu jumladan burun bo'shlig'ining endoskopiyasi) asoslanadi. Differensial tashxis qo'yish uchun allergologik tadqiqotlar (sinov paneli) o'tkazish, burun bo'shlig'ini flora va sezuvchanlik bilish uchun surtma olib ekiladi, shuningdek paranasal sinuslarning kompyuter tomografiyasini o'tkazish kerak bo'ladi (paranasal sinuslardagi patologik o'choqlarni, ba'zi autoimmun kasalliklarning dastlabki ko'rinishini istisno qilish uchun) [5, 6].

Profilaktika zararli vositalarning burun bo'shlig'iga kirishining oldini olishdan iborat. Xavfli ishlab chiqarishlarda ishlaydigan ishchilar respirator va boshqa himoya vositalaridan foydalanishlari va ish smenasidan keyin ingalatsiyalardan foydalanish kerak. Surunkali atrofik rinitni davolash asosan simptomatik bo'lib, turli xil burun spreylarini, shuningdek, burun bo'shlig'ini tozalashni qo'llashni o'z ichiga oladi.

Kundalik dorilarni tomchilab jo'natish (natriy xlorid va dengiz tuzining normotonik eritmaları) tayinlashning maqsadga muvofiqligi endi aniqlandi. Burun shilliq qavatini to'g'ridan-to'g'ri mexanik tozalash va patologik omillarni yo'q qilish bilan bir qatorda, yuqorida aytib o'tilgan eritmalar shilliq qavatni namlaydi [7, 8]. Bundan tashqari, tuzli eritmalar shilliq qavatni yaxshilaydi va tozalaydi [9, 10].

Glitserin, vinilin balzam, aekol, aevit kabi moddalar burun bo'shlig'ining shilliq qavatiga surtilganda himoya plyonka hosil bo'lishini ta'minlaydi va shilliq qavatning qurishini oldini oladi [11]. Surunkali rinitda epeteliy quruqligini davolashda

dekspantenol samaradorligi klinik jihatdan isbotlangan [13].

Yaqinda ektoin bilan burun spreyi foydalanishning ijobiy ta'siri haqida ma'lumotlar olindi [2]. Ushbu modda tabiatda galofil bakteriyalar tomonidan sintezlanadi va kosmetologiyada qo'llanilgan. Ektoin biopolimerlarning tabiiy tuzilishini barqarorlashtiradi va shu bilan burun shilliq qavatini atrof-muhitning zararli ta'siridan (ultrabinafsha nurlanish, quruqlik, mayda chang va boshqa tirnash xususiyati beruvchi moddalar) himoya qiladi.

Surunkali atrofik rinitni davolash uchun dorivor o'simliklardan foydalanish mumkin. Dorivor o'simliklar malham (kalendula malhami, mingyaproq) va ingalatsiyalar (chinor barglarining infuziyalari, zig'ir urug'i va boshqalar) shaklida qo'llaniladi. Ignabargli daraxtlar va suv o'tlaridan (fitolon, archa, kedr yog'lari) preparatlar tavsiya etiladi.

Tadqiqot maqsadi: Surunkali atrofik rinitni davolash samaradorligini takomillashtirish.

Materiallar va usullar. Hozirgi vaqtda dorixonalarda burun bo'shlig'ini parvarish qilish uchun tabiiy moddalarga asoslangan ko'p komponentli preparatlar paydo bo'la boshladi, bu surunkali atrofik rinitni davolashni sezilarli darajada osonlashtiradi. Surunkali atrofik rinit bilan og'rigan 18 yoshdan 65 yoshgacha bo'lgan 22 nafar (10 erkak, 12 ayol) bemorni davolash natijalarini taqdim etamiz. Tekshiruv burun bo'shlig'ining endoskopiyasi, flora va sezuvchanlik uchun sinamalar, sinusitni istisno qilish uchun burun yondosh bo'shliqlarining kompyuter tomografiyasini o'z ichiga oladi. Bemorlar ko'r-korona tasodifiy tanlash usulidan foydalanib, ikki guruhga bo'lingan Barcha bemorlar biz taklif qilgan davolash usullarini oldilar: An'anaviy burun tomchilari kuniga 3-4 marta buyurildi. 1-guruhdagi bemorlar (n=10) bo'shliqni parvarish qilish uchun topikal ravishda kalendula malhami kuniga 3 marta ishlatiladi. 2-guruhdagi bemorlarga (n=12) Palminose, kuniga 3 marta 2 ta dozadan buyurildi. Ikkala guruhdagi bemorlarga Aevit 1 tabletkadan kuniga 2 marta buyurilgan. Bundan tashqari har ikkala guruhga ham boshqa an'anaviy davo choralari qilindi. Ikkala guruhdagi davolanish kursi 4 hafta davom etdi, shundan so'ng bemorlar yana tekshirildi.

Natijalar. Davolashning samaradorligi mezoni sifatida, boshqa narsalar qatorida, burun bo'shlig'ining holatini subyektiv baholashni aks ettiruvchi maxsus ishlab chiqilgan so'rovnomma (jadval) ishlatilgan. Palminose preparati surunkali atrofik rinit uchun mahalliy terapiyaning tarkibiy qismi sifatida o'zini yaxshi isbotladi, bu asosan uning tarkibi bilan izohlanadi. Palminose tarkibida vitamin A, dekspantenol, vitamin E va boshqa yordamchi moddalar mavjud. Palminose nafaqat shilliq qavatlarni namlashga yordam beradi, bundan tashqari burun bo'shlig'ining membranalarini qobiqlardan tozalaydi va atrofik rinitning alomatlarini yengillashtiradi (tirnash xususiyati, qichishish, va hokazo), shuningdek, mahalliy himoya to'sig'ini yaratishni ta'minlaydi. Murakkab davolanishdan so'ng bemorlarning subyektiv his-tuyg'ulari ijobiy tomonga o'zgardi: burun bo'shlig'ining membranalarini qobiqlar soni kamaydi, burundan qon ketish alomatlari yo'qoldi va burun bo'shlig'ini doimiy tozalab turish zarurati yo'qoldi. Kam miqdordagi kuzatuvlar obyektiv xulosalar chiqarishga imkon bermaydi, ammo birinchi klinik tajriba atrofik rinitli bemorlarda terapiyaning ijobiy klinik ta'sirini ko'rsatadi.

Xulosa. Surunkali atrofik rinit - otorinolaringologlar amaliyotida tez-tez uchraydigan kasallik. Surunkali atrofik rinitni davolashda burun bo'shlig'ining shilliq qavatiga g'amxo'rlik qilishga alohida e'tibor berilishi kerak, buning uchun maxsus ko'p komponentli preparatlar, jumladan, Palminose ishlab chiqilgan. Ko'p komponentli Palminose preparatini o'z ichiga olgan atrofik rinitni davolashning tavsiya etilgan sxemasi subyektiv va obyektiv xususiyatlarga ko'ra juda samarali va otolaringologlar tomonidan qo'llanilishi mumkin.

FOYDALANILGAN ADABIYOTLAR RO'YHATI

1. Burkhanov U. M., Khushvakova N. D. Сурункали риносинусит билан касалланган беморларда эндоскопик операциядан кейинги даврда антимикроб нейтрофил пептидларини ўрганиш //Journal of Biomedicine and Practice. – 2020. – Т. 5. – №. 5.

10. Хушвакова Н., Очилов Т., Хамракулова Н. Сравнительная оценка результатов лечения больных с хроническим одонтогенным верхнечелюстным синуситом //Журнал стоматологии и краниофациальных исследований. – 2020. – Т. 1. – №. 1. – С. 68-71.

11. Хушвакова Н. Ж., Хамракулова Н. О., Очилов Т. М. Анализ результатов больных с хроническим одонтогенными верхнечелюстными синуситами //Научный обозреватель. – 2019. – С. 33-36.

2. Ulugbek B., Nilyufar K. Clinical experience of laser therapy use in rhinosinusitis patients after endoscopic operations //International Journal of Psychosocial Rehabilitation. – 2020. – Т. 24. – №. 6. – С. 9843-9848.

3. Khushvakova N., Burkhanov U., Nurmuhamedov F. MEDICAL SCIENCES //EARTH SCIENCES. – С. 19.

4. Бурханов У.М. Хушвакова Н.Ж. Применение метода лазеротерапии у больных с хроническими риносинуситами после эндоскопических операций // INTERNATIONAL SCIENTIFIC REVIEW OF THE PROBLEMS OF NATURAL SCIENCES AND MEDICINE INTERNATIONAL SCIENTIFIC REVIEW // 2019/11 С.- 64-75.

5. Хушвакова Н., Бурханов У. Сурункали риносинусит билан ог'риган беморларда эндоскопик жаррохлик амалиётидан сўнг фагоцитозни нейтрофил бўғини кўрсаткичларини баҳолаш //Журнал вестник врача. – 2020. – Т. 1. – №. 4. – С. 120-123.

6. Хушвакова Н.Ж., Бурханов У.М. ДИНАМИКА ИЗМЕНЕНИЙ УРОВНЯ ЦИТОКИНОВ В СЫВОРОТКЕ КРОВИ И В НАЗАЛЬНЫХ СЕКРЕТАХ У БОЛЬНЫХ С ХРОНИЧЕСКИМИ РИНОСИНУСИТАМИ// Проблемы биологии и медицины. - 2021. №3. Том. 128. - С. 141-143. DOI: <http://doi.org/>

7. Хушвакова Н.Ж. Бурханов У.М. ОЦЕНКА ПОКАЗАТЕЛЕЙ НЕЙТРОФИЛЬНОГО ЗВЕНА ФАГОЦИТОЗА У БОЛЬНЫХ ХРОНИЧЕСКИМИ ФОРМАМИ РИНОСИНУСИТА ПОСЛЕ ЭНДОСКОПИЧЕСКИХ ОПЕРАЦИЙ // ВЕСТНИК ВРАЧА // Том 97 Номер №4 С.- 119-122.

8. Шаматов И. Я., Хушвакова Н. Ж., Бурханов У. М. Эндоскопическая ультразвуковая дезинтеграция при

гипертрофическом рините с одновременной коррекции устья слуховых труб //БИОЛОГИЯ ВА ТИББИЁТ МУАМ-
МОЛАРИ PROBLEMS OF BIOLOGY AND MEDICINE ПРОБЛЕМЫ БИОЛОГИИ. – 2019. – С. 144.

9. Хушвакова Н. Ж., Очилов Т. М., Хамракулова Н. О. ДИАГНОСТИЧЕСКОЕ ЗНАЧЕНИЕ МИКРОБИОЛОГИ-
ЧЕСКОГО ИССЛЕДОВАНИЯ ОТДЕЛЯЕМОГО ИЗ ВЕРХНЕЧЕЛЮСТНЫХ ПАЗУХ И ПОЛОСТИ НОСА У БОЛЬНЫХ
С ОДОНТОГЕННЫМИ ВЕРХНЕЧЕЛЮСТНЫМИ СИНУСИТАМИ //INTERNATIONAL SCIENTIFIC REVIEW OF THE
PROBLEMS OF NATURAL SCIENCES AND MEDICINE. – 2019. – С. 52-63.

CHOICE OF TREATMENT TACTICS FOR PATIENTS WITH CHRONIC DISEASES OF THE NOSE AND SIDE PANELS AND DACRYOCYSTITIS BY ENDOSCOPIC SURGERY

Burkhanov U.M.¹ 

1. Samarkand State Medical University, Samarkand, Uzbekistan.

Abstract. Tear separation is a fairly significant group among all eye diseases and is distinguished by the fact that it occupies a high place in the structure of diseases. According to a number of authors, 8-25.6% of outpatients suffer from lacrimation. In this article, the practice of surgical removal of rhinosinusitis passing through the side cavities of the nose under the endoscope in patients with dacryocystitis is given.

Key words. dacryocystitis, endoscopy, dacryorhinostomy, lacrimal canal, rhinosinusitis.

Access. Tear separation is a fairly significant group among all eye diseases and is distinguished by the fact that it occupies a high place in the structure of diseases. According to a number of authors, 8-25.6% of outpatients suffer from lacrimation.

Among patients treated in an inpatient setting for diseases of the organs of vision, this indicator is from 7.45% to 10%. As a rule, the pathology of the horizontal part of the tear ducts is observed more than the vertical part. Therefore, the percentage of pathologies of the horizontal part (tear points, tear ducts) is 75 to 85%. Pathology of the vertical part, in particular, the lacrimal sac itself and the nasolacrimal duct, is relatively rare and occurs in 5-13% of cases.

Among 125 patients complaining of tear discharge, purulent dacryocystitis 26%, idiopathic narrowing of lacrimal ducts 27%, purulent DTs with partial patency of lacrimal ducts 10%, conjunctivitis – 21%, demodicosis – 11%, lacrimal dots ectopy - found in 5% of cases.

The degree of narrowing of the tear ducts and the characteristics of tear separation are different. Obstruction is usually unilateral in 30% of patients and bilateral in 10% of patients. Narrowing in the area of the Krause valve occurs in more than 50% of cases (more in women), followed by narrowing in the area of the Gasner valve in 25% of patients. A somewhat severe and widespread form of the disease, which is characterized by inflammation of the vertical part of the tear duct, is considered DTs. According to various sources, DTs account for 4-8% of all diagnosed diseases of the lacrimal organs. According to other data, chronic inflammation of the lacrimal sac accounts for 2.0-7.5% of all ophthalmological diseases. Middle-aged people often suffer from the disease (50-60 years old). DTs are 7-8 times more common in women than in men, which may be related to the specific anatomical structure of the nasolacrimal canal. In women, its diameter is significantly smaller than in men. There are a number of other theories that explain the higher incidence of DTs in women, which are discussed below. Clinical classification of DTs involves dividing it into three main groups: acute, chronic and infant DTs. This division is certainly conditional, but the diagnosis reflects the stage of the process, the nature of the separation and the presence of complications.

Bobokhanov G.K., Khasanov S.A. of DTs. Clinical classification according to [1998] is as follows: divided into congenital, acquired and recurrent types by origin. Acquired DTs are divided into two types: of unknown etiology and post-traumatic types.

Uncomplicated and complicated in its course. Uncomplicated: catarrhal, purulent. It occurs with complicated phlegmonal, abscess, fistula, eye and nose complications. Combined types: As a result of the defect and trauma of the maxillofacial area, coexistence of lacrimal system and ENT organs with other departmental pathologies.

The degree of prevalence of the process and the diagnosis of the disease are inextricably linked, and it is not very complicated. In addition to general clinical methods, special methods are also used - irrigation of the tear ducts, tube tests, nasolacrimal tests, probing, as well as radiodiagnostic methods and endoscopic examinations.

Tube and nasolacrimal tests are considered very valuable due to their minimal trauma. To conduct them, a colored solution of collargol is used, it is instilled into the conjunctival sac, and the time of its absorption through the tear ducts is calculated, or traces of the colored solution are determined in the nasal cavity. Probing and lacrimal lavage methods are more commonly used and, while inexpensive, are informative enough. But taking into account the possibility of injuring the epithelial lining of the canals, the operations performed by specialists must be performed with extreme precision, the used needles must be adequate to the dimensions of the tear points and canals.

Among the light, ultrasound and optical diagnostic methods used in the field of dacryology, it is very important to determine the correct combination of them based on clinical examinations. Currently, taking into account that internal structures of the nose are also included in the pathological process, it is necessary and necessary to carry out MSCT examination. In this case, the scanning criteria in the coronary projection should be performed in a size not less than 2 mm. Dacryocystography performed with contrast provides additional information about the disease. Contrast-enhanced

CT scan of the lacrimal tract has become a routine examination of the lacrimal tract today.

Finally, at present, the only new method that allows direct visual examination of the inner surfaces and spaces of the tear ducts is dacryovideoendoscopy.

The development of diagnostic methods creates a basis for the development of new methods of surgical procedures.

Good knowledge of the anatomical structures of the lateral wall of the nasal cavity is considered an important condition for successful surgical operations on intranasal structures and tear ducts.

It is known that the tear apparatus is divided into two parts - tear producer and tear separator.

The tear-producing part includes the lacrimal gland and accessory lacrimal glands, whose function is to produce tear fluid.

From a rhinosurgeon's point of view, it is the lacrimal pathways that are of most interest. Tear ducts consist of upper and lower tear points, tear ducts - horizontal part; consisting of the lacrimal sac and the nasolacrimal canal – is divided into vertical parts. The length of the anatomical structures mentioned above is on average 16-18 mm. They occupy more space along the lateral wall of the nasal cavity.

Tear producing apparatus:

1 Lacrimal gland – Lacrimal gland

Lacrimal apparatus:

2 Teardrop Points - Lacrimal punta.

3 Tear ducts – Lacrimal canaliculi.

4 Tear sac – Lacrimal sac.

5 Nasal-tear path – Nasolacrimal duct.

6 Lower nasal concha.

7 Nasal-tear canal separation hole

According to its structure, tear points have a rounded shape, reaching more than 0.6 mm, and touch the mucous membrane of the conjunctival sac. The tear point continues into the tear duct, which in turn has vertical and horizontal knees. A vertical knee is about 1.0 mm long, then continues, at almost a right angle, into a horizontal knee that is 4.3 mm long. Therefore, when probing the lacrimal ducts, the Bowman probe should be inserted vertically and then turned horizontally to avoid perforating the ducts.

The lacrimal sac is a unique tubular structure, which in turn continues into the nasolacrimal canal without clear boundaries. In some cases, a narrowing due to a Krause thrust (valve) can also be distinguished in the region of the transition point. The length of the lacrimal sac is on average 8-9 mm, and the width is on average 4-6 mm. The nasolacrimal duct has an average length of 16-18 mm and a width of 2-4 mm. The nasolacrimal duct is located along the lateral wall of the nasal cavity, together with the medial wall of the maxillary cavity, and sometimes it penetrates strongly enough into the cavity of the sinus and forms a ridge on its medial wall. The nasolacrimal duct ends at the anterior end of the lower nasal passage. According to the classification proposed by L.I. Sverzhovsky (1932), 4 anatomical types of the termination of the nasolacrimal duct under the lower concha are distinguished. Topographically, the nasolacrimal canal can be divided into two parts: the upper - bony part, the length of which is on average 12 mm, which continues into the nasolacrimal canal, and the lower - membranous part, the length of which is 5-6 mm, the lower nasal passage is lateral its wall is located at the bottom of the mucous membrane. The separation opening of the nasolacrimal canal opens into the «funnel» under the lower nasal concha, at a distance of 30-35 mm from the nasal cavity corridor.

The exit opening of the nasolacrimal canal can be round, oval, slit-like or point-like, depending on its shape. The average diameter of the nasolacrimal canal is 2-4 mm. The lacrimal sac and the nasolacrimal duct, according to their anatomical location, are inextricably linked with the labyrinth. In the upper parts, the lacrimal sac is closed by the anterior cells of the gill-like labyrinth. For this reason, inflammatory processes in the glomerular labyrinth can disrupt the secretion of tear fluid. Also, the hook-like tumor (process usuncinatus) and the cells of the nasal pharynx (aggerna) have an organic connection. In most cases, in surgical practices, it is necessary to perform operations in these anatomical structures, therefore, the lower parts of the lacrimal sac are free from the anatomical structures of the nasal cavity, and the penetration into this area is somewhat light, which is very important in the formation of dacryostoma. In some cases, the nasolacrimal duct and lacrimal sac are partially or completely closed with the anterior end of the middle nasal concha. External DTsR is recommended when the lacrimal sac is fully closed. A. Alherabiet. et al. (2017) differentiate between the lacrimal sac occupying a normal, inferior, and superior position relative to the lateral wall.

DTs caused by intraoperative injuries during surgical interventions in the nasal cavity and BYoB constitute a separate group. Until now, the main attention in the literature has been focused on orbital complications of functional endoscopic surgery.

There are very few reports of nasolacrimal duct injury and subsequent lacrimation after endonasal surgery. According to Caldwell-Luke, there is information about injuries of the nasolacrimal duct during the surgical procedures of rhinoplasty and sinus surgery. Injury to the nasolacrimal duct during Caldwell-Luke surgery appears to be caused by direct injury to the distal septal foramen (Gasner) during the formation of a dacryostoma in the inferior nasal passage.

According to various authors, experienced surgeons develop epiphora in 0.3-1.7% of cases during the expansion of the opening of the middle nasal passage. Some authors emphasize the possibility of injury to the nasolacrimal canal in the process of opening the cells of the labyrinth. Also, injury to the nasolacrimal duct during excision of a hook-like tumor and damage to the lacrimal sac due to impact on the forehead pocket area during maxillectomy may occur. C. LSerdahli

and co-authors observed nasolacrimal duct obstruction in 8 patients after endoscopic surgery. In all cases, there was a need to implement DTsR. Injury to the nasolacrimal duct is considered to occur during operations performed in the area of the middle nasal concha, during the expansion of the opening of the nasopharynx with the help of a reverse bone cutter. E. Figueira and others mention 28 cases of acquired stenosis of the nasolacrimal canal, 5 of which are complications of endonasal surgery.

C. Xie and others note that obstruction of the nasolacrimal duct is one of the numerous complications observed in rhinoplasty and surgical operations performed in the UJB. Constant tears are observed in very rare cases. The author cites 11 cases of post-surgical epiphora requiring surgical intervention. From the anamnesis, it is mentioned that in 7 of these cases, the patients underwent surgery in the ENT, and in 3 cases - rhinoplasty was performed. The author notes that 2 areas are considered the most dangerous in terms of complications arising from the lacrimal ducts - the lacrimal sac and the distal opening of the nasopharynx. S. Bharangar and co-authors conducted a prospective study, the purpose of which is to determine the incidence of nasolacrimal canal injuries during endoscopic endonasal surgery, as well as to evaluate the importance of these injuries.

For this, after the surgical procedure was completed, a 0.5%-10 ml fluorescein solution was administered to the patient through the lower tear point. At the same time, under the control of the endoscope, the passage of contrast material into the nasal cavity was recorded.

B. Ray et al. 8 cases recorded persistent postoperative epiphora, which was a complication of FESS and required surgical treatment. The authors acknowledge the high efficiency of FESS, which makes this technique more popular, and add that an increase in the number of surgical procedures in this form leads to an increase in complications, including those caused by the nasolacrimal duct. In his works.

V. Cervelli examined the condition of the tear ducts in patients with a deviated septum before treatment and after surgical correction of intranasal structures. According to the author's data, functional obstruction of the nasolacrimal canal is detected in 45.8% of patients with a deviated septum, as a result of closing the opening of the lacrimal canal with nasal shells. The author acknowledges the normalization of tear secretion in all patients after surgical treatment.

LIST OF REFERENCES

1. Burkhanov U. M., Khushvakova N. D. Сурункали риносинусит билан касалланган беморларда эндоскопик операциядан кейинги даврда антимикроб нейтрофил пептидларини ўрганиш //Journal of Biomedicine and Practice. – 2020. – Т. 5. – №. 5.
2. Ulugbek B., Nilyufar K. Clinical experience of laser therapy use in rhinosinusitis patients after endoscopic operations //International Journal of Psychosocial Rehabilitation. – 2020. – Т. 24. – №. 6. – С. 9843-9848.
3. Khushvakova N., Burkhanov U., Nurmuhamedov F. MEDICAL SCIENCES //EARTH SCIENCES. – С. 19.
4. Бурханов У.М. Хушвакова Н.Ж. Применение метода лазеротерапии у больных с хроническими риносинуситами после эндоскопических операций // INTERNATIONAL SCIENTIFIC REVIEW OF THE PROBLEMS OF NATURAL SCIENCES AND MEDICINE INTERNATIONAL SCIENTIFIC REVIEW // 2019/11 С.- 64-75.
5. Хушвакова Н., Бурханов У. Сурункали риносинусит билан оғриган беморларда эндоскопик жарроҳлик амалиётдан сўнг фагоцитозни нейтрофил бўғини кўрсаткичларини баҳолаш //Журнал вестник врача. – 2020. – Т. 1. – №. 4. – С. 120-123.
6. Хушвакова Н.Ж., Бурханов У.М. ДИНАМИКА ИЗМЕНЕНИЙ УРОВНЯ ЦИТОКИНОВ В СЫВОРОТКЕ КРОВИ И В НАЗАЛЬНЫХ СЕКРЕТАХ У БОЛЬНЫХ С ХРОНИЧЕСКИМИ РИНОСИНУСИТАМИ// Проблемы биологии и медицины. - 2021. №3. Том. 128. - С. 141-143. DOI: <http://doi.org/>
7. Хушвакова Н.Ж. Бурханов У.М. ОЦЕНКА ПОКАЗАТЕЛЕЙ НЕЙТРОФИЛЬНОГО ЗВЕНА ФАГОЦИТОЗА У БОЛЬНЫХ ХРОНИЧЕСКИМИ ФОРМАМИ РИНОСИНУСИТА ПОСЛЕ ЭНДОСКОПИЧЕСКИХ ОПЕРАЦИЙ // ВЕСТНИК ВРАЧА // Том 97 Номер №4 С.- 119-122.
8. Шаматов И. Я., Хушвакова Н. Ж., Бурханов У. М. Эндоскопическая ультразвуковая дезинтеграция при гипертрофическом рините с одновременной коррекции устья слуховых труб //БИОЛОГИЯ ВА ТИББИЁТ МУАММОЛАРИ PROBLEMS OF BIOLOGY AND MEDICINE ПРОБЛЕМЫ БИОЛОГИИ. – 2019. – С. 144.

Article/Review

YALLIG'LANISHGA QARSHI DORI VOSITALARI POLIPRAGMAZIYASIDA JIGAR PARENXIMASINING MORFOMETRIK O'ZGARISHLARINI O'RGANISH

Usanov S.S.¹, Abduraimov Z.A.¹ 

1. Samarqand davlat tibbiyot universiteti, Samarqand, O'zbekiston.

Annotatsiya. **Maqsad.** Yallig'lanishga qarshi dori vositalari polipragmazisida oq kalamushlarning jigari tuzilishidagi morfometrik o'zgarishlarni o'rganish.

Material va Metodlar. Tadqiqot 210 dan 320 g gacha bo'lgan og'irlikdagi 50 ta erkak oq kalamushlarda o'tkazildi, ular standart dietaga muvofiq, suvga iste'moli erkin va normal yoritish rejimiga ega vivariumda saqlandi. Hayvonlar 3 guruhga bo'lindi.

Natijalar. 3-guruhdagi kalamushlarning morfometrik parametrlarini 2-guruhdagi kalamushlar ko'rsatgichlari bilan solishtirganda sezilarli pasayish aniqlandi. Jigar hujayralari maydoni 5,14%, 5,05%, 3,19% va 3,02% ga, markaziy vena diametri 8,13%, 6,11%, 4,08% va 3,42% ga kamaydi, o't yo'llari bo'shlig'i diametri 6,33%, 5,09%, 3,12% va 3,08% ga kamaydi, arteriya qon tomirlari diametri 7,12%, 5,07%, 5,03% va 4,48% ga kamaydi, distal jigar o't yo'llari bo'shlig'i diametri 4,47%, 4,04%, 3,07% va 2,31% ga kamaydi.

Xulosa. Yallig'lanishga qarshi dori vositalarining polipragmaziya jigariga salbiy ta'siri mavjud, bunda o't chiqarishga zararli ta'sirini ko'rsatadi, o't chiqarishni kamaytiradi va organizm uchun yetarli darajada xavf tug'diradi.

Kalit so'zlar. jigar, parenxima, markaziy vena, o't yo'llari, polipragmaziya.

Mavzuning dolzarbligi va zarurati. Jigar inson hayoti davomida turli xil zarar yetkazuvchi ekzogen omillar ta'sirida organizmning moslashuvini ta'minlovchi organ hisoblanadi [2].

Jigar - o't ishlab chiqarish orqali qondan chiqindilarni filtrlash vazifasini bajaradigan murakkab organdir. Jigar - kompleks organ bo'lib, shuningdek, gomeostazni saqlash, o't suyuqligi ishlab chiqaradi va kislotla- ishqor muvozanatini saqlashni o'z ichiga olgan holda boshqa hayotiy funksiyalarni ham bajaradi [4, 5].

Gepatologiya va jigar transplantatsiyasining jadal rivojlanishi bilan bog'liq holda morfologlarning jigar tuzilishini va ovqat hazm qilish tizimining muhim organi sifatida o'rganishga bo'lgan qiziqishi doimiy ravishda oshib bormoqda [3].

Ayni paytda dunyoda ovqat hazm qilish tizim faoliyati buzilishi bilan kechadigan kasallanishlar ko'paymoqda. Turli mamlakatlardagi ko'plab tadqiqotchilar kasallik sonining ko'payishining asosiy sababi atrof-muhitning ifloslanishi deb hisoblaydilar, bu esa inson tanasining himoya funksiyalari va adaptiv zaxiralarining buzilishiga olib kelishini ta'kidlaydilar [1, 7].

Jigar ekzogen va endogen ta'siriga juda zaif organ hisoblanadi. Ushbu organda fizik, kimyoviy va biologik tabiatdagi turli moddalar ta'siri natijasidagi morfologik o'zgarishlar, shuningdek stress va og'ir patologik sharoitlar, gipergravitatsiya va ionlashtiruvchi nurlanish ta'sirlari keng o'rganilgan[6].

U yoki bu hujayra shikastlanishlaridan kelib chiqadigan har qanday buzilishlar jigar himoya to'sig'ining izdan chiqishiga va buning natijasida toksemyalarning rivojlanishiga, bu esa gomeostazning buzilishiga olib keladi [8].

Tadqiqot maqsadi. Ushbu tadqiqotning maqsadi bir necha yallig'lanishga qarshi dori vositalarini bir vaqtda ko'llanilganda, polipragmaziya sharoitida jigarning morfometrik parametrlari o'zgarishlarini o'rganishdir.

Tadqiqot materiallari va usullari. Tajriba 250 ta oq kalamushlarda me'yoriy vivarium sharoitida o'tkazildi. Unda 5 oylikgacha bo'lgan kalamushlar jalb qilindi. Tajribaning boshida barcha jinsiy yetuk kalamushlar bir hafta davomida karantinda bo'lib, somatik yoki yuqumli kasalliklarni istisno qilingandan so'ng, kuniga 3 mahal ovqatlanish bilan odatdagi vivarium rejimiga o'tkazildi. Hayvonlarning tajriba guruhlarida polipragmaziya ta'sirini o'rganish uchun quyidagi yallig'lanishga qarshi dorilar qo'llanilgan: Aspirin (NYQD – salitsil kislotasi xosilalari), Parasetamol (NYQD - anilidlar hosilalari), Ibuprofen (NYQD - propion kislotasi hosilalari), Deksametazon (sintetik gidrokortikosteroid), Plakvinil sulfat (yallig'lanishga qarshi ta'sirga ega bezgakka qarshi vosita).

Tajriba hayvonlari 5 guruhga bo'lindi (n = 250): I - nazorat guruhidagi (p = 50); II - guruh - 2 turdagi yallig'lanishga qarshi dori vositasi, parasetamol 15 mg / kg, aspirin 5 mg / kg (p = 50) qabul qilgan kalamushlar; III - guruh - 3 turdagi yallig'lanishga qarshi dori, parasetamol 15 mg / kg, aspirin 5 mg / kg, ibuprofen 6 mg / kg (p = 50) qabul qilgan kalamushlar; IV guruh - kalamushlar 4 turdagi yallig'lanishga qarshi dorilar, parasetamol 15 mg / kg, aspirin 5 mg / kg, ibuprofen 6 mg / kg, deksametazon 0,1 mg / kg. (p = 50); V - guruh 5 turdagi yallig'lanishga qarshi dorilarni qabul qiluvchi kalamushlar, parasetamol 15 mg / kg, aspirin 5 mg / kg, ibuprofen 6 mg / kg, deksametazon 0,1 mg / kg, gidroksiloxorixinin sulfat 6,5 mg / kg (n = 50). Ushbu dori dozalari empirik tarzda hisoblab chiqilgan va 10 kun davomida har kuni intragastral eritma sifatida kiritilgan.

Ekspiriment jarayonida kalamushlarning tana vaznining dinamikasi, ularning umumiy holati va xulq-atvori bo'yicha kuzatuvlar o'tkazildi. Hayvonlarning umumiy ahvoli va xulq-atvorida hech qanday og'ish bo'lmaganligi ko'rindi. Shundan so'ng tajriba hayvonlari ertalab tegishli vaqtda taroziga tortildi, och qoringa efir yordamida bexushlik ostida boshini kesish orqali so'yildi va tajribaga olindi.

Hayvonlar o'ldirish laboratoriya hayvonlaridan foydalanganholda tibbiy-biologik tadqiqotlari bo'yicha xalqaro tavsiyalarga muvofiq amalga oshirildi.

Xususiy tekshiruv natijalari. Tadqiqot usullari organometrik, gistologik, gistomorfometrik, mikroskopik va statistik usullarni o'z ichiga olgan. Tadqiqotlar shuni ko'rsatdiki, nazorat guruhidagi 5 oylik kalamushlarning tana vazni 229,08 gr dan 274,24 gr gacha, o'rtacha $236,64 \pm 1,24$ grni tashkil qildi.

Nazorat guruhini 5 oylik kalamushlarining jigarlari zichligi yuqori bo'lib, loviyasimon shaklga ega organ. Jigarlar tashqi tomondan zich kollagen to'qimadan tashkil topgan fibroz kapsula bilan qoplangan. Fibroz kapsula jigardan osongina ajraladi.

Kuzatuv davomida, ushbu guruh kalamushlari jigarning organometrik parametrlarini o'rganishda, jigarlarning absolyut og'irligi 1569.11 mg dan 1789.08 mg gacha, o'rtacha 1688.05 ± 15.63 mg, o'ng jigar uzunligi 16,23 mm dan 17,54 mm gacha, o'rtacha $16,84 \pm 0,31$ mm, kengligi 8,31 mm dan 9,65 mm gacha, o'rtacha $8,88 \pm 0,09$ mm va qalinligi 7,34 mm dan 8,65 mm gacha, o'rtacha $7,95 \pm 0,32$ mmni tashkil qiladi.

Shu bilan birga, kuzatuv davrida o'ng jigar hajmi 1336,83 mm³ dan 1904,4 mm³ gacha, o'rtacha $1576,51 \pm 10,09$ mm³ ni tashkil qiladi.

Nazorat guruhi hayvonlarining 5 oylik kalamushlarida jigarlarning nisbiy og'irligi deyarli o'zgarmadi. Bu esa hayvon tana vazni va jigar vaznining nisbatan teng o'sish sur'atlaridan dalolat beradi.

Nazorat guruhi kalamushlarining vazni 200 g dan 250 g gacha, o'rtacha $225,0 \pm 5,4$ g gacha bo'ldi. Kalamushlarning nazorat guruhi jigar massasi 7,6 g dan 9,8 g gacha, o'rtacha $8,50 \pm 0,26$ g gacha, jigar uzunligi 2.8-4.1 sm, o'rtacha $3,45 \pm 1,05$ sm, jigar yuqori va pastki sirgoslar orasidagi masofa 2.5-2.7 sm, o'rtacha $2,6 \pm 0,8$ sm, qalinligi 2.4-3.35 sm o'rtachasi $2,8 \pm 0,74$ sm ni tashkil etdi.

Jigar gepatotsitlarning ko'ndalang o'lchami 21,0 dan 28,0 mkm gacha, o'rtacha $25,1 \pm 0,77$ mkm gacha o'zgaradi, gepatotsitlar sitoplazmasining o'rtacha ko'ndalang kesimining ko'rsatkichlari 403,0 mkm² dan 731,0 mkm² gacha, o'rtacha $594,5 \pm 18,4$ mkm².

100 ta gepatotsitlarga binuklear gepatotsitlarning soni 10-18 oralig'ida bo'lib, o'rtacha $14,2 \pm 0,44$ ga teng. Markaziy venalarning diametri 48,0 dan 76,0 mkm gacha, o'rtacha $60,55 \pm 1,87$ mkm. Bo'laklararo venalar diametri 22,0 dan 36,0 mkm gacha, o'rtacha $30,1 \pm 0,93$ mkm gacha. Bo'laklararo arteriyalarning diametri 9,9 dan 16,3 mkm gacha, o'rtacha $14,2 \pm 0,44$ mkm gacha bo'ladi. O't yo'llarining kattaligi 16,0 dan 35,0 mkm gacha, o'rtacha $22,5 \pm 0,69$ mkm gacha.

"Ikkinchi guruh oq zotsiz kalamushlarda jigar to'qimasining morfologiyasi va morfometrik xususiyatlari" deb nomlangan ikkinchi kichik bobda ikki turdagi yallig'lanishga qarshi dorilarni kiritish va jigar parenximasi tizimidagi morfologik va morfometrik o'zgarishlarni o'rganish bo'ldi (rasm 1).

Jigarning stromasi naychalar o'rtasida joylashgan va qon tomirlarini o'rab turuvchi g'ovak tolali biriktiruvchi to'qima qatlamlaridan iborat.

O'tkazilgan gistomorfometrik tadqiqotlar shuni ko'rsatadiki, kuzatuv davrida jigar tanachasining umumiy maydoni 2886,31 mkm² dan 2977,58 mkm² gacha, o'rtacha $2937,62 \pm 36,79$ mkm², qon tomirlari dastasining maydoni 2553,78 mkm² dan 2610,08 mkm² gacha, o'rtacha $2581,14 \pm 25,64$ mkm² va kapsula bo'shlig'i maydoni 462,27 mkm² dan 485,23 mkm² gacha, o'rtacha $474,34 \pm 20,11$ mkm² ni tashkil qiladi.



Rasm 1. Nazorat guruhining 5 oylik kalamushlari jigarning parenximasi.

Gematoksilin-eozin bilan bo'yalgan. OQ 10 x OB 10. Markaziy vena (1), saqlanib qolgan jigar bo'lakchalari (2), normal holatdagi gepatotsitlar (3), degenerativ o'zgarishga uchragan gepatotsitlar (4).

Nazorat guruhining 5 oylik kalamushlarida jigar tanachasining gistomorfometrik parametrlarining bunday dinamikasi adabiyotda tasvirlanganlarga to'g'ri keladi (O. N. Fastova. 2016) va hayvonlarning yoshi o'sishi bilan asta-sekin kuchayib boruvchi filtrlash jarayonlarining yetarlicha yuqori darajadagi faolligini ko'rsatadi.

Gistologik kesimdagı gepatotsitning markaziy vena bo'limi yumaloq yoki ovalsimon shaklidagi bo'shliqli tuzilmalar shaklida ifodalanib, ularning devorlari bazal membranada joylashgan turli xil shakldagi epiteliy hujayralari hisobidan hosil bo'ladi. Kanalcha epiteliy hujayralarining shakli kanalchani turiga va uning jigar tanachasiga nisbatan joylashgan o'rni bog'liq.

Ikkinchi guruh kalamushlarining vazni 200g dan 250 g gacha, o'rtacha $-235 \pm 7,28$ g gacha bo'ldi. Kalamushlarning ikkinchi guruhi jigar massasi 7,6 g dan 9,8 g gacha, o'rtacha $- 8,45 \pm 0,26$ g gacha. o'rtacha massa koeffitsienti $-6,68 \pm 0,20$ g gachani, jigar uzunligi 2,9-4,2 sm, o'rtacha $3,6 \pm 1,1$ sm, jigar yuqori va pastki qirg'oqlar orasidagi masofa $2,5-2,75$ sm, o'rtacha $2,5 \pm 0,77$ sm, qalinligi $2,6-3,48$ sm o'rtachasi $2,9 \pm 0,9$ smni tashkil etdi.

Yadrolari yumaloq, hujayralarning bazal qismida joylashgan, intensiv ravishda asosiy bo'yoqlar bilan buyaladi. Jigar gepatotsitlarning ko'ndalang o'lchami 21,0 dan 26,0 mkm gacha, o'rtacha $- 24.8 \pm 0,76$ mkm gacha o'zgaradi, gepatotsitlar sitoplazmasining o'rtacha ko'ndalang kesimining ko'rsatkichlari $403,0$ mkm² dan $731,0$ mkm² gacha, o'rtacha $- 579,63 \pm 17.49$ mkm². 100 ta gepatotsitlarga binuklear gepatotsitlarning soni 10-18 oralig'ida bo'lib, o'rtacha $13.9 \pm 0,43$ ga teng. Markaziy venalarning diametri 48,0 dan 76,0 mkm gacha, o'rtacha $-58.45 \pm 1,8$ mkm gacha. Bo'laklararo venalar diametri 22,0 dan 35,0 mkm gacha, o'rtacha $-29,8 \pm 0,92$ mkm gacha. Bo'laklararo arteriyalarning diametri 9,9 dan 16,3 mkm gacha, o'rtacha $13.9 \pm 0,43$ mkm gacha bo'ladi. O't yo'llarining kattaligi 16,0 dan 35,0 mkm gacha, o'rtacha $-21,9 \pm 0.68$ mkm gacha. (rasm 1,2).

Jigar gepatotsitlarning ko'ndalang o'lchami 19,0 dan 26,0 mkm gacha, o'rtacha $24.6 \pm 0,76$ mkm gacha o'zgaradi, gepatotsitlar sitoplazmasining o'rtacha ko'ndalang kesimining ko'rsatkichlari $403,0$ mkm² dan 675 mkm² gacha, o'rtacha $- 568,7 \pm 17,26$ mkm². 100 ta gepatotsitlarga binuklear gepatotsitlarning soni 9-16 oralig'ida bo'lib, o'rtacha $13,2 \pm 0,40$ ga teng. Markaziy venalarning diametri 46,0 dan 66,0 mkm gacha, o'rtacha $-57 \pm 1,76$ mkm ga teng. Bo'laklararo venalar diametri 20,0 dan 34,0 mkm gacha, o'rtacha $- 28,54 \pm 0,88$ mkm. Bo'laklararo arteriyalarning diametri 10 dan 15 mkm gacha, o'rtacha $13.04 \pm 0,41$ mkm gacha bo'ladi. O't yo'llarining kattaligi 15,0 dan 28,0 mkm gacha, o'rtacha $-21,8 \pm 0.68$ mkm.

Bizning ma'lumotlarga ko'ra, yallig'lanishga qarshi dori vositalarini ikkita turini qabul qilgan guruhdagı tajriba dinamikasi 5 oylik kalamushlarda modellashtirish natijalari bo'yicha quyidagi ma'lumotlarni berdi:

2-guruh, 5 oylik kalamushlarning tana vazni 216,23 gr dan 258,34 gr gacha, o'rtacha $222,72 \pm 1,37$ gr gacha, tajribaning 1-guruhiga qaraganda 4,94% ga kam vaznda ekanligini ko'rsatdi.

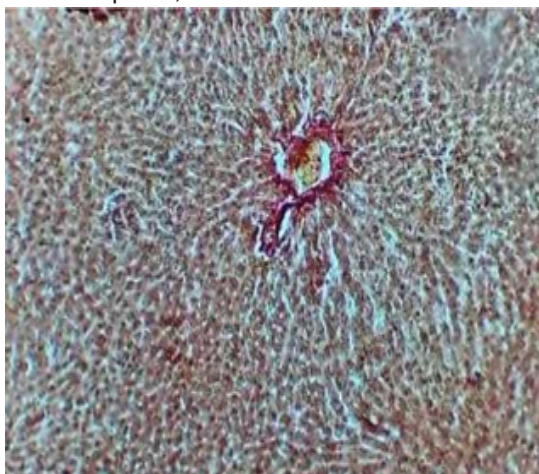
Vizual baholashda 5 oylik kalamushlarda jigarlarni tajribaning 1-guruhidan farqlari aniqlanmadi, ammo jigarlarning organometrik parametrlari barcha davrlarda, asosan kuzatuv davrida, nazorat guruhi qiymatlaridan sezilarli darajada kam bo'ldi.

3-guruh, 5 oylik kalamushlarda jigarlarning mutloq og'irligi 1364,91 mg dan 1556,38 mg gacha, o'rtacha $1468,43 \pm 22,12$ mg gacha, tajribaning 1 -guruhidan 1 2,61 % ga kam, o'ng jigarning uzunligi 14,98 mm dan 15,92 mm gacha, o'rtacha $- 15,48 \pm 0,76$ mm, eksperimentning 1- guruhidan 4,75% ga kam, kengligi o'rtacha 7,31 mm dan 8,28 mm gacha, o'rtacha $-7,79 \pm 0,17$ mm, eksperimentning 1-guruhiga nisbatan 6,45%ga kam, qalinligi 6,65 mm dan 7,55 mm gacha, o'rtacha $- 7,12 \pm 0,64$ mm, eksperimentning 1-guruhiga nisbatan 4,04% ga kamroqni tashkil qildi.

Shu bilan birga, o'ng jigarning hajmi 1014,87 mm³ dan 1341,5 mm³ gacha, o'rtacha $1175,25 \pm 20,16$ mm³ ni tashkil etdi, bu esa tajribaning 1- guruhidan 18,36% ga kam.

Yallig'lanishga qarshi dori vositalarini ikki turini qabul qilgan guruhdagı kalamushlarning jigarlari mikroskopik tekshirilganda bo'lakchalarning tuzilishida bir qator o'ziga xos xususiyatlar aniqlandi.

Gistologik tekshiruv shuni ko'rsatdiki, eksperimental guruhning 5 oylik kalamushlarida markaziy venalarning diametri va ularning bo'shlig'i diametri tajribaning 1-guruhiga qaraganda kichikroq bo'lganligi ko'rildi. Gistologik jihatdan bo'laklararo arteriyalarda yaqqol o'zgarishlar aniqlandi, bu esa morfometrik ko'rsatkichlar bilan tasdiqlandi.



Rasm 2. Tajribaning 5-guruhi 5 oylik kalamushlari jigar parenximasi.

"To'rtinchi guruh OQ zotsiz kalamushlarda jigar to'qimasining morfologiyasi va morfometrik xususiyatlari" deb nomlangan to'rtinchi kichik bobda to'rt turdagı yallig'lanishga qarshi dorilarni kiritish va jigar parenximasi tizimidagi morfologik va morfometrik o'zgarishlarni o'rganish bo'ldi.

4-guruh 4 xil yallig'lanishga qarshi dori qabul qilgan oq zotsiz kalamushlar, parasetamol 15 mg/kg, aspirin 5 mg/kg, ibuprofen 6mg/kg, deksametazon 0,1 mg/kg (n=50);

To'rtinchi guruh kalamushlarining vazni 187,7g dan 234,7 g gacha, o'rtacha -220g gacha bo'ldi. Kalamushlarning to'rtinchi guruhi jigar massasi 7,13 g dan 9,2g gacha, o'rtacha - 7,9±0,24 g gacha, jigar uzunligi 3,4-4,45sm, o'rtacha 3,95±1,2sm, jigar yuqori va pastki qirg'oqlar orasidagi masofa 2,06-2,53sm, o'rtacha 2,2±0,68sm, qalinligi 2,9-3,6sm o'rtachasi 3,25±1sm ga teng.

Jigar gepatotsitlarning ko'ndalang o'lchami 196,0 dan 28,0 mkm gacha, o'rtacha - 23,6±0,73 mkm, gepatotsitlar sitoplazmasining o'rtacha ko'ndalang maydonning ko'rsatkichlari 403,0 mkm² dan 675 mkm² gacha, o'rtacha - 630,5±19,5 mkm². 100 ta gepatotsitlarga binuklear gepatotsitlarning soni 10-18 mkm oralig'ida bo'lib, o'rtacha 12,9±0,4 mkmga teng. Markaziy venalarning diametri 48,0 dan 76,0 mkm gacha, o'rtacha-55,0±1,7 mkm. Bo'laklararo venalar diametri 20,0 dan 34,0 mkm gacha, o'rtacha- 27,42±0,84 mkm gacha. Bo'laklararo arteriyalarning diametri 9,9 dan 15 mkm gacha, o'rtacha 13±0,40 mkm gacha bo'ladi. O't yo'llarining kattaligi 15,0 dan 28,0 mkm gacha, o'rtacha-20,5±0,63mkm. O'tkazilgan gistomorfometrik Tadqiqotlar shuni ko'rsatdiki, eksperimental guruhning 5 oylik kalamushlariga markaziy vena diametri 2,24 mkm dan 2,67 mkm gacha, o'rtacha 2,46 ±0,48 mkm ni tashkil qiladi, tajribaning 1- guruhidan 8,69% ga kichik, o'rtacha 1,58 ± 0,21 mkm, eksperimentning 1-guruhiga nisbatan 1 7,29% ga kam ekanligi aniqlandi.

Shunday qilib, o'tkazilgan makroskopik, gistologik, morfometrik va mikroskopik tadqiqotlar natijasida tajriba guruhi 5 oylik kalamushlarning jigarida morfologik o'zgarishlar aniqlandi.

Xulosa

1.Dori vositalarining har xil miqdori ta'sirida turli darajadagi morfologik o'zgarishlar yuzaga keladi.

Yallig'lanishga qarshi preparatlar polipragmaziya jigar tuzilmalarining barcha parametrlariga salbiy ta'sir ko'rsatadi. Polipragmaziya ta'sirida jigar absolyut og'irligi, hajmi, jigar parenximasining morfologik ko'rsatkichlarining pasayishi kuzatiladi. Morfometrik parametrlarning kichrayishi polipragmaziya dori vositalarining soniga bog'liq. Dori vositalari sonining oshirilishi jigardagi patomorfologik jarayonlarni chuqurlashtiradi.

2.Yallig'lanishga qarshi dori vositalari polipragmaziya ta'sirida bo'lgan tajriba guruhlarini ikki, uch, to'rt, beshta nazorat guruhi bilan solishtirganimizda barcha parametrlarda, bo'laklararo arteriyalarning diametri, hajmi, jigar parenximasini, jigar markaziy venasi diametrining turli kattaliklarda kichrayishi kuzatildi. Tajriba xayvonlari jigar parametrlaridagi bu o'zgarishlar kalamushlarning qabul qilgan dori vositalarini soniga bog'liq bo'ldi.

FOYDALANILGAN ADABIYOTLAR RO'YHATI

1.Norbekovich, T. B., Oblakulovich, K. S. O. S., Sadinovich, U. S., Mustafoevich, M. Z., & Akhmadjonovich, S. S. (2021). Polypragmasia as a risk factor causing complications in viral infection. *Central Asian Journal of Medical and Natural Science*, 2(2), 79-82.

2. Sadinovich, U. S., Oblakulovich, K. S., & Murodullaevna, K. L. (2023). Morphology and morphometric characteristics of liver tissue of group four white rats. *Journal of biomedicine and practice*, 8(3).

3. Usanov, S. S., & Teshayev, S. J. (2022). COMPARATIVE CHARACTERISTICS OF THE LIVER MORPHOMETRIC PARAMETERS OF WHITE UNBORED RATS IN NORMALITY AND WITH THE ACTION OF 2 DIFFERENT ANTI-INFLAMMATORY PREPARATIONS IN POLYPRAGMASIA. *Oriental renaissance: Innovative, educational, natural and social sciences*, 2(1), 68-74.

4. Усанов, С. С. (2021). ХАРАКТЕРИСТИКА МОРФОМЕТРИЧЕСКИХ ПАРАМЕТРОВ ПЕЧЕНИ ПРИ ПОЛИПРАГМАЗИИ. *Oriental renaissance: Innovative, educational, natural and social sciences*, 1(8), 613-621.

5. Sadinovich, U. S., & Ismoilovich, I. O. (2022). OQ ZOTSIZ KALAMUSHLAR JIGARINING MORFOMETRIK KO'RSATGICHLARINI POLIPROGMAZIYADA YALLIG'LANISHGA QARSHI 4 HIL VOSITALAR TA'SIRI HOLATIDA O'RGANISH. *JOURNAL OF BIOMEDICINE AND PRACTICE*, 7(5).

6. Usanov, S. S. (2022). Anatomical and Histological Parameters of the Liver of White Nonbored Rats in Normal. *BARQARORLIK VA YETAKCHI TADQIQOTLAR ONLAYN ILMIIY JURNALI*, 2(1), 123-128.

7. Usanov, S. S., & Zh, T. S. (2022). Study of Morphological Changes in the Liver of White Unbored Rats under the Influence of 3 Different Anti-Inflammatory Preparations. *BARQARORLIK VA YETAKCHI TADQIQOTLAR ONLAYN ILMIIY JURNALI*, 2(1), 129-132.

8. Usanov, S. S., Teshayev, S. J., & Sanoev, B. A. (2022). MORPHOLOGICAL AND MORPHOMETRIC PARAMETERS OF THE LIVER OF WHITE NONBORED RATS IN NORMAL. *Oriental renaissance: Innovative, educational, natural and social sciences*, 2(1), 75-81.

9. Sadinovich, U. S. (2021). Characteristic Of The Morphometric Parameters Of The Liver In Polypragmasia. *The American Journal of Medical Sciences and Pharmaceutical Research*, 3(10), 28-32.

10. Усанов, С., Хидиров, З., & Олимова, Ж. (2023). ОҚ ЗОТСИЗ КАЛАМУШЛАР ЖИГАРИНИНГ МЕЪЁРДАГИ МОРФОЛОГИК ВА МОРФОМЕТРИК ПАРАМЕТРЛАРИ. *Евразийский журнал академических исследований*, 3(11), 101-107.

11. Sadinovich, U. S., Erkinovich, K. Z., & Abdurafikovich, D. H. (2023). Study Of The Morphometric Indicators Of The Liver Of Album Rats Under The Effect Of 3 Different Anti-Inflammatory Medicines In Polypragmasia. *Central Asian Journal of Medical and Natural Science*, 4(6), 450-455.

12. Sanjar, U. (2022). MORPHOLOGICAL FEATURES OF THE LIVER IN POLYPRAGMASIA. *YANGI O'ZBEKISTONDA MILLIY TARAQQIYOT VA INNOVASIYALAR*, 127-129.

13. Мустафоев, З. М., Абдураимов, З. А., & Мавлонкулова, Д. М. (2023). МОРФОМЕТРИЧЕСКАЯ КЛАССИФИКАЦИЯ ОТДЕЛОВ НЕФРОНА КРЫС И ОПРЕДЕЛЕНИЕ ИЗМЕНЕНИЙ ЭФФЕКТА ПОЛИПРАГМАЗИИ ПРОТИВОВОСПАЛИТЕЛЬНЫХ ПРЕПАРАТОВ. *Research Focus*, 2(11), 119-123.
14. Khidirov, Z. E., & Zafarjon, A. (2023). Views on « Postcholecystectomy Syndrome». *Central Asian Journal of Medical and Natural Science*, 4(3), 200-206.
15. Zafarjon, A., & Khidirov, Z. E. (2023). MAIN CAUSES, DIAGNOSIS, AND EFFECTIVE TREATMENT OF POSTCHOLECYSTECTOMY SYNDROME. *World Bulletin of Public Health*, 21, 223-228.
16. Abduraimov, Z., & Khidirov, Z. (2023). RESTORATION OF MORPHOLOGICAL STRUCTURES IN THE WALL OF THE SMALL INTESTINE. *Евразийский журнал медицинских и естественных наук*, 3(10), 103-107.
17. Abduraimovich, A. Z., & Erkinovich, H. Z. (2023). MORPHOFUNCTIONAL CHARACTERISTICS OF THE SMALL INTESTINE DURING EXPERIMENTAL CHOLECYSTECTOMY AND ANTIHYPOXANT THERAPY IN ACUTE SMALL INTESTINAL OBSTRUCTION. *Journal of Universal Science Research*, 1(10), 222-229.
18. Мустафоев, З. М., Абдураимов, З. А., & Мавлонкулова, Д. М. (2023). МОРФОМЕТРИЧЕСКАЯ КЛАССИФИКАЦИЯ ОТДЕЛОВ НЕФРОНА КРЫС И ОПРЕДЕЛЕНИЕ ИЗМЕНЕНИЙ ЭФФЕКТА ПОЛИПРАГМАЗИИ ПРОТИВОВОСПАЛИТЕЛЬНЫХ ПРЕПАРАТОВ. *Research Focus*, 2(11), 119-123.
19. Абдураимов, З. А., Коржавов, Ш. О., Шамсиева, Р. А., Шавкатуллаева, Д. Г., Хасанова, М. Б., & Негматов, Х. И. (2013). ПУТИ УСТРАНЕНИЯ ПОСЛЕОПЕРАЦИОННЫХ ОСЛОЖНЕНИЙ ПРИ ПЛАСТИКЕ ВЕНТРАЛЬНЫХ ГРЫЖ У БОЛЬНЫХ С СОПУТСТВУЮЩИМ ОЖИРЕНИЕМ. *SCIENCE AND WORLD*, 50.
20. Erdanovich, R. K., Sulaimanovich, D. S., Shukurillaevich, A. D., & Abduraimovich, A. Z. (2022). Criteria For Selecting Surgical Treatment Of Patients With Vental Hernias And Obesity. *Periodica Journal of Modern Philosophy, Social Sciences and Humanities*, 3, 40-46.

ОБЗОР СОХРАНЕНИЯ ОБЪЕМА АЛВЕОЛЯРНОЙ КОСТИ ПОСЛЕ УДАЛЕНИЯ ЗУБА

Исаев У.И.

1. Самаркандский государственный медицинский университет, Самарканд, Узбекистан.

Аннотация. Данная обзорная статья направлена на изучение эффективности сохранения альвеолярного отростка при удалении зуба. На основе литературы изучены все методы сохранения объема альвеолярной кости. По изученной литературе сделаны выводы усовершенствования сохранения альвеолярной кости после удаления зуба.

Ключевые слова. удаление зуба, резорбция кости, сохранение альвеолярной кости, объем кости.

Введение

Одной из самых частых операций в хирургической стоматологии является удаление зубов, что приводит к возникновению дефектов зубных рядов, которые требуют ортопедического лечения. Потеря альвеолярной кости может происходить еще до удаления зуба вследствие неудачи эндодонтического лечения, периапикальной патологии, перелома корня зуба или прогрессирующего пародонтита.[33,46,47,48]

Удаление зуба является одной из самых частых операций в практике хирургической стоматологии. Образовавшиеся дефекты зубных рядов, восстанавливаются с помощью ортопедического лечения. После удаления зуба происходит атрофия альвеолярной кости, которая связана с разрушением альвеолярных стенок лунки. Для минимизирования разрушения кости и снижения травмы окружающих мягких тканей в современной хирургической стоматологии применяют atraumatic removal зубов. [31,32,96,97]

После удаления зуба в среднем потеря альвеолярной кости на 1,5–2 мм (вертикальная) и 40–50% (горизонтальная) происходит в течение 6 месяцев.[18,19]

При исследовании процесса формирования кости в лунке удаленного зуба, после образования сгустка крови, а далее грануляционной ткани, на 15 – 30-й день параллельно с формированием молодой соединительной ткани, происходит атрофия альвеолярной кости с шарпеевыми волокнами. Это в первую очередь связано с нарушением питания от периодонтальной связки зуба, которая редуцируется после удаления зуба. Вестибулярная костная пластинка фронтального отдела зубов в основном состоит только из альвеолы с шарпеевыми волокнами, поэтому костная резорбция всегда более выражена с вестибулярной стороны.

В случае полнослойного отслаивания лоскута для удаления корня зуба происходит физиологическая атрофия костной пластинки в первые 60 дней и составляет около 0,6 мм. В зависимости от общего статуса, локализации причинного зуба, биотипа десны, потенциала регенерации и возраста пациента эти значения могут быть разными.[35,36,98,99]

Даже после простого удаления зуба может происходить физиологическая атрофия альвеолярной кости. Возникающая после удаления зуба атрофия костной ткани альвеолярного отростка через 1 год, в среднем, составляет 3 мм по горизонтали и 1,8 мм по вертикали. Максимальная потеря 3 мм по горизонтали происходит в первые месяцы после удаления и составляет 60% всей горизонтальной резорбции.[33,34]

Однако имеются факторы, влияющие на процессы резорбции кости. К этим факторам относится пародонтологический статус соседних зубов, качество кости (содержание остеобластов), толщина наружной кортикальной пластинки. Плотность кости может меняться с возрастом, количество остеобластов в кости уменьшается, в связи с этим слой наружной кортикальной пластины истончается, плотность костных трабекул уменьшается.[31,37,38]

Помимо местных факторов на качество кости влияют и сопутствующие системные заболевания. Большое влияние на изменения состава кости имеет эндокринная система. Эндокринным нарушениям, остеопорозу больше подвержены женщины. Также к атрофии кости приводят вредные привычки пациента, такие как например, как злостное курение, некорректное ортопедическое и ортодонтическое лечение. К факторам, влияющим на потерю костной ткани можно отнести бруксизм. [39, 40].

В связи с вышеперечисленными факторами, одним из важных вопросов в хирургической стоматологии является сохранение параметров лунки после удаления зубов, так как значительная атрофия кости верхней и нижней челюстей создает сложность при денальной имплантации с последующим ортопедическим лечением. Для установки пациентам денальных имплантатов необходимы высота и ширина альвеолярного гребня достаточного объема [41, 42, 43].

В современной стоматологии описано много методов и протоколов сохранения объема альвеолярного отростка после удаления зубов, а также ускорение формирования кости в лунках после удаления.

И недавно предложенных концепций [IDR], для снижения резорбции кости после удаления зуба, имплантат устанавливается в лунку сразу после его удаления, при этом используется комплекс тканей, донорской зоной которого зачастую является бугор верхней челюсти. Немедленная установка имплантата возможна при отсутствии очага инфекции, при достаточном объеме альвеолярного гребня и первичной стабильности имплантата. К сожалению не всегда условия позволяют установить имплантат одномоментно с удалением зуба. Помимо этого одномоментное установление имплантата имеет высокий риск де интеграции имплантата в реабилитационном периоде.[44]

Тема восстановления объема альвеолярного гребня постоянно развивается. Одной из современных методик является направленная тканевая регенерация (НТР) с использованием биорезорбируемых мембран. Биорезорбируемые мембраны выполняют барьерную функцию, при покрытии ими костных дефектов, мембраны препятствуют фиброзному прорастанию участка регенерации кости. При отслаивании тканей операционного поля создаются оптимальные условия для миграции и пролиферации клеток-предшественников кости и окружающей дефект витальной ткани, таких как эндотелиальные клетки и фибробласты экспрессирующие щелочную фосфатазу, остеобласты и др.[45].

Процессы резорбции и деформации альвеолярного отростка челюсти после удаления зуба требуют на подготовительном этапе выполнения реконструкции опорной кости, а затем уже имплантации [1]

Процессы резорбции альвеолярной кости после удаления зуба как неизбежного следствия уменьшения функциональной нагрузки на кость до конца не изучены. Эта проблема приобрела особую актуальность с внедрением в клиническую практику внутрикостной дентальной имплантации, которая стала широко применяемым методом стоматологической реабилитации пациентов с дефектами зубных рядов. [2]

С целью увеличения объема кости в месте предполагаемой имплантации прибегают к различным методикам костной пластики. В то же время, большинство авторов считают, что процедуры сохранения объема твердых и мягких тканей, проведенные непосредственно после удаления зуба, могут уменьшить или полностью устранить потребность в более затратных, трудоемких и травматичных вмешательствах по увеличению размеров альвеолярного гребня на этапе подготовки к имплантации. [2]

Многолетние клинические наблюдения при восстановлении зубного ряда свидетельствуют о предпочтении непосредственной имплантации, которая обладает рядом преимуществ перед двухэтапной методикой [3]

Частичная и полная адентия являются одними из самых распространенных заболеваний. По данным Всемирной организации здравоохранения, частичной адентией страдает до 75% и полной до 15% населения в различных регионах земного шара (2011). Адентия непосредственным образом влияет на качество жизни пациентов. Потеря даже одного зуба ведет к снижению жевательной эффективности, в зависимости от групповой принадлежности от 1 до 6 %, что в последующем сказывается на процессах пищеварения и поступления в организм необходимых питательных веществ, а также нередко является причиной развития заболеваний желудочно-кишечного тракта. Дефекты зубных рядов также могут обуславливать нарушение окклюзии с последующим развитием воспалительно-дистрофических заболеваний височно-нижнечелюстного сустава. [4]

Несмотря на то, что имплантология является старейшей дисциплиной в стоматологии после хирургии («exodontia» – удаление зубов), активное развитие ее началось с экспериментальных работ Бранемарка [5].

Исследования на собаках, проводившиеся в течение 10 лет, наглядно продемонстрировали и доказали интеграцию титана без наличия признаков воспаления в твердых и мягких тканях. Термин «остеоинтеграция» был определен Бранемарком (1995) как «прямой контакт живых тканей с поверхностью имплантата».

Сегодня термин «остеоинтеграция» включает не только микроскопические характеристики, но и клиническую картину. Кроме того, уже предложены методики «клинических измерений» остеоинтеграции.

Увеличение альвеолярной кости в вертикальном направлении остается одним из важнейших действий в пародонтальной тканевой инженерии. Успешная установка зубного имплантата для восстановления беззубых участков зависит от качества и количества альвеолярной кости, имеющейся во всех направлениях кости. [2,8]

Существует несколько хирургических методов, используемых отдельно или в сочетании с натуральными или синтетическими трансплантационными материалами для вертикальной аугментации альвеолярной кости. [1,4,8,9]

Достижения в области исследований биоматериалов и разработки новых и улучшенных хирургических методов привели к постоянному увеличению использования зубных имплантатов для замены зубов. Долгосрочный успех дентальных имплантатов во многом зависит от степени остеоинтеграции [10–15].

Объем кости часто уменьшается из-за длительного времени после потери зуба перед установкой имплантата или из-за пародонтита или травмы.[10,16,17]

После удаления зуба в среднем потеря альвеолярной кости на 1,5–2 мм (вертикальная) и 40–50% (горизонтальная) происходит в течение 6 месяцев.[18,19]

Реконструктивные операции на костной ткани челюстей направлены на восстановление адекватного объема и качества костной ткани для последующей дентальной имплантации и протезирования зубных рядов.[20,21]

Основными причинами уменьшения ширины и высоты альвеолярного отростка верхней челюсти и альвеолярной части нижней челюсти (далее: «альвеолярной кости») являются резорбция кости при пародонтите, травматичное удаление зубов, атрофия вследствие уменьшения функциональной нагрузки на кость.[22,23]

Для описания нарушений строения челюстей в литературе встречаются термины «дефект» и «деформа-

ция». Слово «дефект» (от лат. defectus — изъян) имеет значения «изъян, недостаток, недочет», а слово «деформация» (от лат. deformatio — искажение) означает изменение размеров, формы твердого тела под действием внешних сил (обычно без изменения его массы).[24]

Наиболее сложные случаи для лечения представляют дефекты альвеолярной кости в нескольких плоскостях (по ширине и высоте). Авторами ранее предложено несколько различных методик объемной костной реконструкции с использованием костных лоскутов (сэндвич-пластика ротационным лоскутом) и костных трансплантатов (Г-образная пластика).[25,26,27,]

Между тем собственный опыт показал, что существует ряд клинических и анатомических условий, в которых применение упомянутых методов нецелесообразно. Прежде всего это выраженная степень атрофии, при которой показано увеличение костного объема более чем на 5 мм по высоте и ширине, при том что сэндвич-пластика или винирная Г-образная пластика позволяют увеличить высоту альвеолярной кости лишь в пределах 5 мм. Использование данных методов, например сэндвич-пластики, может быть невозможным в силу отсутствия исходного костного объема (близко расположен нижнеальвеолярный нерв), а винирной пластики — при выраженных неровностях реципиентного ложа, когда сложно добиться прилегания костного трансплантата. Другим ограничением служит дополнительная травматичность забора костного трансплантата при восстановлении ограниченных костных дефектов в пределах 1–3 зубов. В описанных ситуациях направленная костная регенерация с применением каркасных мембран может являться методом выбора. Этот метод лишен указанных выше ограничений, а именно: костный дефект ограничивается мембраной, определяющей форму и объем реконструкции; сформированная мембраной полость заполняется костной стружкой, обладающей всеми достоинствами аутогенной кости и костным гидроксиапатитом, обеспечивающим матричные свойства для костного регенерата.[28,29]

Методы сохранения объема кости после удаления зуба.

Редько Николай Андреевич (2021) провел исследование у 80 пациентов после удаления зубов, из них 46 женщин (57,5%) и 34 мужчин (42,5%), которым проводилось удаление зуба с одномоментной презервацией лунки костнопластическим материалом. Перед проведением оперативного вмешательства проводилось тщательное обследование пациента, которое включало в себя основные и дополнительные методы исследования. Пациенты были рандомизированным способом разделены на 4 равные группы по 20 человек. Всего проведено удаление 151 зуба. В 1-ой группе презервация проводилась с использованием ксеноматериала «Cerabone» (Botiss, Германия).

Во 2-ой группе использовалась плазма, обогащенная факторами роста, получаемая из венозной крови пациента за 20-30 минут до проведения удаления зуба (PRGF, BTI Endoret, Испания). В 3-ей группе по разработанной методике использовался АДМ. В 4-ой группе в качестве презервационного графта использовался отечественный материал на основе гидроксиапатита «Коллапан-Л» с линкомицином.

В послеоперационном периоде проводился стандартный курс антибактериальной и противовоспалительной терапии. Явка пациентов осуществлялась на 3, 7, 14 сутки, так же через 1 месяц после удаления зуба для регистрации уровня заживления мягких тканей. Оценка заживления мягких тканей определялась на основе индекса раннего заживления раны по Watchel (Early Wound Healing Index, EHI). Перед удалением и перед дентальной имплантацией пациентам проводилась морфометрия костной ткани при помощи калипера и конусно-лучевая компьютерная томография (КЛКТ) для сравнительной оценки морфометрических параметров альвеолярного гребня, а также плотности костной ткани нативной кости и зоны презервации.

Интраоральный фотоконтроль осуществлялся перед удалением зуба, интраоперационно на всех этапах и после хирургических вмешательств, а также после завершения протезирования. Через 4 месяца после удаления зуба проводилась установка дентальных имплантатов по стандартному протоколу ITI (Chen S., Buser D., 2007). Перед установкой осуществлялась оценка уровня костной ткани по данным КЛКТ и инструментальных методов обследования (измерение ширины, высоты альвеолярного гребня). При проведении дентальной имплантации производился забор трепан-биоптата для его дальнейшей морфологической оценки. Изменение уровня стабильности дентального имплантата регистрировалось при помощи метода частотно-резонансного анализа (ЧРА) с использованием аппарата Osstell ISQ (Швеция) на этапах установки имплантата и перед протезированием. В дальнейшем пациент переходил на лечение в ортопедическое отделение и через 6 месяцев после завершения ортопедической реабилитации проводилось ОПТГ для оценки костной ткани в области дентальных имплантатов.

В исследованиях Yingdi Zhang (2018) и соавтор. изучали консервацию лунок после удаления зубов с применением PRF (фибрин обогащенный тромбоцитами) в двух группах (по 28 человек в каждой). В первой и контрольной группе, не использовали какие-либо дополнительные материалы. Была выполнена конусно-лучевая компьютерная томография в момент удаления зубов и через 3 месяца. С помощью гистоморфометрического анализа выявили, что качество и скорость образования кости в лунках с применением PRF была намного выше, чем в контрольной группе. Однако применение фибрина обогащенного тромбоцитами не показало существенных отличий от контрольной группы в резорбции стенок лунки после удаления зуба [84].

В рандомизированном клиническом исследовании Sigmar Schnutenhaus и его соавторы (2018) изучили заживления лунки после удаления зуба при использовании коллагенового конуса «Parasorb Sombrego», который помещался в лунку. Сравнение было проведено с контрольной группой. Исследование было выполнено с помощью конусно-лучевой компьютерной томографии сразу после удаления зуба и через 8 недель. По результатам исследования резорбция стенок лунки была в среднем практически одинаковой, однако, при исследовании вестибу-

лярной кости лунок уменьшение в контрольной группе по статистике достигло 5,06 мм, в группе с применением коллагенового конуса она составила 1,18 мм. По данным исследования использование «Parasorb Sombrego» для сохранения объема кости лунки после удаления дает положительный результат по сравнению с лунками зубов без применения дополнительных материалов [85,86,100].

Rokhsareh Sadeghi и соавт.(2016) провели рандомизированное контролируемое исследование. В исследовании сравнивали консервацию лунок удаленных зубов у двух групп пациентов. В первой группе использовали депротенизированную бычью кость, а во второй группе аллопластический трупный материал. Целью исследования было сравнение клинических и гистологических результатов сохранения объема кости с использованием двух различных материалов: депротенизированный бычий костный материал и аллопластический (трупный) костный материал с рассасывающейся коллагеновой мембраной. Результаты исследования изучали перед удалением зубов и через 4-6 месяцев перед имплантацией. Костный биоптат был взят при препарировании ложа под имплантат с помощью костного трепана. Клинические измерения показали, что в среднем по горизонтали снижение составило $2, \pm 0,64$ мм для аллопластического костного материала и $2,26 \pm 0,51$ мм для депротенизированного бычьего костного материала. Среднее значение резорбции гребня по вертикали вестибулярной стенки была $1,29 \pm 0,68$ мм для второй группы и $1,1 \pm 0,17$ мм для первой группы. Кроме того, средняя вертикальная резорбция кости щечной стенки составила у первой группы $0,5 \pm 0,4$ мм и $0,4 \pm 0,8$ мм у второй группы, соответственно. При оценке показателей было выявлено незначительное расхождение в объемах лунок обеих групп. Однако, анализ гистологического материала показал, что образование костной ткани в первой группе было больше, чем во второй ($4,49 \pm 1,19$ против $18,76 \pm 1,54$) ($P < 0,01$). В костном биоптате частиц депротенизированного бычьего костного материала было больше ($12,77 \pm 1,85$), чем частицы аллопластического трупного костного материала ($6,06 \pm 1,02$). На основании полученных результатов исследования можно заключить, что использование данных материалов имеет положительные показатели для сохранения альвеолярного гребня после удаления зуба. Значительно меньше участков формирования новой кости и остаточных частиц в костном биоптате было в группе аллопластического трупного костного материала, по сравнению с группой депротенизированного бычьего костного материала [87,101].

Cheon GB и соавт. (2017) провели исследование у 30 пациентов после удаления зубов была проведена аугментация 18 лунок с помощью аллогенного материала. После аугментации лунки закрывались с помощью нерезорбируемой мембраны и политетрафторэтилена (dPTFE). Первое исследование было клиническим, на 5-ой неделе после аугментации удаляли мембрану (dPTFE), проводили оценку приживления аугментата. Через 5 месяцев после удаления мембраны перед имплантацией проводили забор материала для столбчатой биопсии при помощи костного трепана (гистоморфометрическое исследование). У двух пациентов в лунках было отторжение мембраны еще в первые 3 недели после удаления зубов. Через год после имплантации было проведено рентгенологическое исследование для проведения измерений изменений костных объемов. В результате исследования у 18 пациентов в 2 лунках не было выявлено осложнений во время всего периода наблюдения. По результатам гистоморфометрического исследования новообразованная кость была в 14 лунках, а в 6 лунках в биоптатах отмечалось фиброзное прорастание аугментата аллогенного материала. У 9 пациентов средняя площадь новообразованной кости была $27,38\% \pm 7,70\%$, количество частиц аугментата составляла $28,78\% \pm 8,08\%$, количество фиброзной ткани было $3,64\% \pm 7,48\%$. По данным рентгенологических исследований средняя потеря маргинальной кости составляла $0,2 \pm 0,09$ мм в медиальной области и $0,12 \pm 0,09$ мм в дистальной области. По результатам исследования данный метод может быть использован в качестве способа сохранения объема альвеолярного гребня после удаления зубов [88,89,90,102].

Mardas N., Chadha V., Donos N. провели сравнение заживления лунок резцов, клыков и премоляров у 24 пациентов. Пациентов разделили на 2 группы, в первой группе использовали для аугментации лунки двухфазный фосфат кальция Straumann Bone Ceramic (SBC), а для второй группы был использован депротенизированный костный материал Bio-Oss (DBBM). При консервации лунки была использована коллагеновая мембрана в обеих группах. Через 6 месяцев после удаления зубов проводили повторное измерение высоты и ширины альвеолярного гребня, перед имплантацией проводили забор столбчатой биопсии для проведения гистологического исследования. У 24 пациентов удалось провести полное исследование. Толщина альвеолярного гребня при использовании двухфазного фосфата кальция Straumann Bone Ceramic уменьшилась на $1,2 \pm 0,9$ мм, в другой группе, где был использован депротенизированный костный материал Bio-Oss показатели снизились на $2,2 \pm 1$ ($P < 0,06$). По данным гистологического исследования в обеих группах было обнаружено образование плотной кости в апикальной части лунки, ближе к корональной части лунки было выявлено прорастание соединительной ткани с частицами добавленного костного материала. По данным проведенного рандомизированного, контролируемого клинического исследования оба материала дают положительный эффект для сохранения объема альвеолярного гребня в области резцов, клыков и премоляров [91,92,103].

Veronica J Lai и соавт. (2020) провели гистоморфометрическое исследование лунок зубов заживающих с добавлением ксенографта. Пациенты были разделены на две группы, в первой группе использовали ксенопластический материал на основе свиной кости, во второй группе была использована кость на основе бычьей кости. В исследование были включены 40 пациентов, которым были удалены зубы по причине осложненного кариеса зубов, после удаления проводили мероприятия по сохранению лунок зубов. После удаления зуба с помощью ксенографта и проведено закрытие лунки мембраной и политетрафторэтилена. Через 16-18 недель после зажив-

ления раны было проведено повторное хирургическое вмешательство, установлены дентальные имплантаты и был осуществлен забор костных трепано биоптатов для гистоморфометрического анализа. По результатам исследования не было выявлено статистически значимых различий между группами по процентному соотношению новообразованной кости после аугментации (в лунках с бычьей костью = 6,26%, в лунках со свиной костью = 1,26%, $P = 0,49$), по площади гранул ксенографта в трепанобиоптате кости (в лунках с бычьей костью = 20,33%, в лунках со свиной костью = 19,47%, $P = 0,81$) и соединительной ткани (в лунках с бычьей костью = 4,1%, в лунках со свиной костью = 48,82%, $P = 0,19$). Что касается параметров кости, то между группами не было достоверных различий в среднем изменении высоты вестибулярной стенки гребня, высоты язычной кости и ширины гребня. Судя по полученным результатам, сделан вывод о том, что использование ксенотрансплантатов на основе свиной и бычьей кости не имеют статистических различий между собой, для сохранения объема и качества кости [93,104,106].

Meloni SM и соавт. (2015) провели рандомизированное исследование у 28 пациентов с удаленными зубами и одномоментной аугментацией. Было создано две группы, в первой группе были пациенты с аугментацией лунок зубов и закрытием лунки соединительнотканым трансплантатом, во вторую группу были пациенты с аугментацией лунки и закрытием лунки коллагеновым матриксом свиного происхождения. Сравнение результатов обоих методов аугментации было проведено через 6 месяцев после удаления зубов и через год после имплантации с помощью конусно-лучевой компьютерной томографии. Сканирование на КЛКТ проводили на 1, и 4 мм ниже коронковой части лунки (обозначены А,В и С уровни). Кроме того, проводили измерение расстояния между вестибулярной и небной стенками (D уровень). По результатам исследования двух групп через 6 месяцев после удаления зуба на уровне А разница объемов лунок составила $0,2 \pm 0,22$; на уровне В разница была $0,07 \pm 0,1$; на уровне С различия составили $0,04 \pm 0,25$; уровень D показал разницу $0,2 \pm 0,29$. Через год после имплантации было проведено сравнение параметров кости вокруг установленных имплантатов. По результатам исследования статистически значимых изменений в параметрах кости через год после имплантации не выявлено. При использовании данных методов аугментации лунок для последующей имплантации с закрытием коллагеновым матриксом свиного происхождения и соединительно-тканым трансплантатом разница в объеме исследуемых лунок выявлена незначительная. Однако, применение коллагенового матрикса свиного происхождения для закрытия лунки пациента является менее травматичным, чем проведение забора соединительно-тканого трансплантата для закрытия лунок [94,95,105].

Выводы

В результате исследование различной литературы можно сделать вывод что объем кости необходим для дальнейшего лечения и протезирования пациента после удаление зуба.

По результатам данного обзора можно усовершенствовать сохранение объема альвеолярной кости после удаления зуба что является актуальным. Вышеописанные методы являются практически значимы, но предложенные в литературе методы много затратны что оказывает труднодоступность многим пациентам.

СПИСОК ИСПОЛЬЗОВАННОЙ ЛИТЕРАТУРЫ

1. Редько Николай Андреевич - Обоснование применения костнопластических материалов у пациентов после удаления зуба в предимплантационном периоде. автореф. дис. канд. мед. наук:14.00.21 москва – 2021, 25с.
2. Михайловский Алексей Андреевич - Сохранение объема костной ткани челюсти при удалении зубов, автореф. дис. канд. мед. наук:14.00.21, Москва – 2015, 27с.
3. Shwartz- Arad D. Ridge preservation and immediate implantation. Quintessence Publishing. – 2012. – 131p.
4. Н.Е. Сельский, . Р.Т. Буляков, Э.И. Галиева, О.А. Гуляева, С.В. Викторов, А.В. Трохалин, И.О. Коротик – Уфа: Изд-во: ФГБОУ ВО БГМУ Минздрава России, 2016. – 116 с.
5. Brånemark P.I., Adell R., Breine U., Hansson B.O., Lindström J., Ohlsson A. Intra-osseous anchorage of dental prostheses. I. Experimental studies // Scand. J. Plast. Reconstr. Surg. 1969. Vol. 3. № 2. P. 81-100.
6. А.В. Волков, В.А. Бадалян, А.А. Кулаков, И.И. Бабиченко, Г.Д. Капанадзе, Н.В. Станкова, Гистоморфологические исследования взаимоотношений костной ткани с дентальным имплантатом. – Биомедицина, № 4, 2012, С. 96–100.
7. Gagik Hakobyan, Lazar Esayan, Davit Hakobyan, Gagik Khachatryan, Gegham Tunyan, The comparative assessment of the of the effectiveness of immediate and delayed dental implantation. // Oral and craniofacial science. 6(2): 2020. – 030-037.
8. Won Lee. Immediate implant placement in fresh extraction sockets. J Korean Assoc Oral Maxillofac Surg 2021;47:57-61.
9. Zeeshan Sheikh, Corneliu Sima and Michael Glogauer. Bone Replacement Materials and Techniques Used for Achieving Vertical Alveolar Bone Augmentation. // www.mdpi.com/journals/materials - 2015, 8, 2953-2993; doi:10.3390/ma8062953
10. Rocchietta, I.; Fontana, F.; Simion, M. Clinical outcomes of vertical bone augmentation to enable dental implant placement: A systematic review. J. Clin. Periodontol. 2008, 35, 203–215.
11. Tamimi, F.; Torres, J.; Al-Abedalla, K.; Lopez-Cabarcos, E.; Alkhraisat, M.H.; Bassett, D.C.; Gbureck,

- U.; Barralet, J.E. Osseointegration of dental implants in 3D-printed synthetic onlay grafts customized according to bone metabolic activity in recipient site. *Biomaterials* 2014, 35, 5436–5445.
12. Lipkowitz, R. An overview of the osseointegration of dental implants. *J. Mass. Dent. Soc.* 1989, 38, 173–175.
 13. Lipkowitz, R.D.; Berger, J.R.; Gold, B. The osseointegration of dental implants. An overview. *NY State Dent. J.* 1989, 55, 32–34.
 14. Goto, T. Osseointegration and dental implants. *Clin. Calcium* 2014, 24, 265–271.
 15. Javed, F.; Ahmed, H.B.; Crespi, R.; Romanos, G.E. Role of primary stability for successful osseointegration of dental implants: Factors of influence and evaluation. *Int. Med. Appl. Sci.* 2013, 162–167.
 16. Khoury, F.; Buchmann, R. Surgical therapy of peri-implant disease: A 3-year follow-up study of cases treated with 3 different techniques of bone regeneration. *J. Periodontol.* 2001, 72, 1498–1508.
 17. Esposito, M.; Grusovin, M.G.; Kwan, S.; Worthington, H.V.; Coulthard, P. Interventions for replacing missing teeth: Bone augmentation techniques for dental implant treatment. *Cochrane Database Syst. Rev.* 2008, doi: 10.1002/14651858.CD003607.pub3.
 18. Liu, J.; Kerns, D.G. Mechanisms of guided bone regeneration: A review. *Open Dent. J.* 2014, 8, 56–65.
 19. Van der Weijden, F.; Dell'Acqua, F.; Slot, D.E. Alveolar bone dimensional changes of post-extraction sockets in humans: A systematic review. *J. Clin. Periodontol.* 2009, 36, 1048–1058.
 20. Параскевич В.Л. Возможности применения внутрикостной имплантации при значительной атрофии челюстей. В кн.: *Материалы I международной конференции «Актуальные вопросы стоматологической имплантации»*. Минск; 1998; с. 15–23.
 21. Иванов С.Ю., Ямуркова Н.Ф., Мураев А.А. Устранение дефектов альвеолярной части нижней челюсти методом сэндвич-пластики. *Стоматология* 2010; 89(2): 42–47.
 22. Bassett C.A.L. Biologic significance of piezoelectricity. *Calcif Tissue Res* 1967; 1(1): 252–272, <https://doi.org/10.1007/bf02008098>.
 23. Boyne P.J., James R.A. Grafting of the maxillary sinus floor with autogenous marrow and bone. *J Oral Surg* 1980; 38(8): 613–616.
 24. Большая советская энциклопедия. Т. 30. Гл. ред. Прохоров А.М. М: Советская энциклопедия; 1969–1978.
 25. Иванов С.Ю., Ямуркова Н.Ф., Мураев А.А., Хасьянов И.Т. Обоснование применения различных методов реконструкции альвеолярной части нижней челюсти как этапа подготовки к стоматологической имплантации. *Российский вестник дентальной имплантологии* 2013; 2(28): 34–39.
 26. Ямуркова Н.Ф., Иванов С.Ю., Мураев А.А. «Винирная» пластика альвеолярной части челюсти перед проведением стоматологической имплантации. *Стоматология* 2010; 89(2): 36–41.
 27. Панин А.М., Малинецкий Г.Г., Цициашвили А.М., Анастос А. Математическое планирование операции сэндвич-пластики скользящим костно-надкостнично-слизистым лоскутом. *Стоматология* 2013; 92(3): 63–64
 28. Khoury F., Hanser T. Mandibular bone block harvesting from the retromolar region: a 10-year prospective clinical study. *Int J Oral Maxillofac Implants* 2015; 30(3): 688–697, <https://doi.org/10.11607/jomi.4117>.
 29. Ломакин М.В., Филатова А.С., Солощанский И.И. Направленная костная регенерация при реконструкции альвеолярного костного объема в области дентальной имплантации. *Российская стоматология* 2011; 4(5): 15–18.
 30. Бондаренко, О.В. Комплексная оценка дентальной имплантации в области аугментации после травматичного удаления зубов: автореф. дис. канд. мед. наук: 14.01.14. Олег Владимирович Бондаренко. — М., 2010. — 2 с.
 31. Кириллова, В.П. Анализ причин, приводящих к деструкции костной ткани альвеолярных отростков челюстей В.П. Кириллова, Д.А. Трунин, А.Е. Беззубов Актуальные проблемы современной науки: труды 3-го Международного форума молодых ученых и студентов, часть 25. — Самара, 2007. — С. 24–26.
 32. Araujo M.G. Dimensional ridge alterations following tooth extraction. An experimental study in the dog/ M.G.Araujo, J.Lindhe, J.Clin. Periodontol. — 2005. — Vol. 32. — P. 212–218.
 33. Botticelli, D. Hard-tissue alterations following immediate implant placement in extraction sites/ D.Botticelli, T.Berglundh, J.Lindhe // J. Clin. Periodontol. — 2004. — Vol. 31. — P. 820–828.
 34. Brkovic, B.M. Simple preservation of a maxillary extraction socket using beta-tricalcium phosphate with type I collagen: preliminary clinical and histomorphometric observations/ B.M. Brkovic, H.S. Prasad, G. Konandreas // J. Can. Dent. Assoc. — 2008. — Vol. 74 (6). — P. 523–528.
 35. Пластическая и эстетическая хирургия в пародонтологии и имплантологии/Цур Отто, М. Хюрцелер. — М.: Азбука, 2014. - С. 5 5-538.
 36. Применение методики сохранения объема альвеолярной кости путем использования фрагмента удаленного зуба для закрытия лунки в сравнении с лунками удаленных зубов, заживающих под сгустком крови/В.А. Бадалян, А.А. Апоян, В.А. Брутян и др.//Клиническая стоматология. — 2020. - № . — С. 82-87.
 37. Tissue alterations after tooth extraction with and without surgical trauma: a volumetric study in the beagle dog. S. Fickl, O. Zuhr, H. Wachtel, J. Clin. Periodontol. — 2008. — Vol. 35(4). — P. 356–363.
 38. Fugazzotto, P.A. Treatment options following single-rooted tooth removal: a literature review and

- proposed hierarchy of treatment selection/ P.A. Fugazzotto // J. Periodontol. — 2005. — Vol. 76. — P. 821–831.
39. Bartee, B.K. Extraction site reconstruction for alveolar ridge preservation. Part 1: rationale and materials selection/ B.K. Bartee // J. Ora. Implantol. — 2001. — Vol. 27 (4). — P. 187–193.
40. Chen, S.T. Immediate or early placement of implants following tooth extraction: review of biologic basis, clinical procedures, and outcomes/ S.T. Chen, T.G.Jr. Wilson, C.H. Hämme le // Int. J. Oral. Maxillofacial. Implants. — 2004. — Vol. 19. — P. 12–25.
41. Амбулаторная хирургическая стоматология/В.М. Безруков, А.С. Григорьян, Н.А. Рабухина, В.А. Бадалян. — М., МИА. — 2002. — 76 с.
42. Клинические аспекты увеличения костной ткани альвеолярного отростка при его атрофии на этапах у ной имплантации/ 121 А.А. Кулаков, Л.Н. Федоровская, М.А. Амхадова // Маэстро стоматологии. — 2001. — №5. — С. 70–74.
43. Lorenz, S. A one-year prospective study on alveolar ridge preservation using collagen-enriched deproteinized bovine bone mineral and saddle connective tissue graft: A cone beam computed tomography analysis/ S. Lorenz, E. Aryan, C. Vé nique// Clin Implant Dent Relat Res— 2019 — Vol. 21 (5). — P. 853–861.
44. Martins, da Rosa J.C. The application of rapid prototyping to improve bone reconstruction in immediate dentoalveolar restoration: a case report/ da Rosa J.C. Martins, M.A. Fadanelli, D. Zimmerman // Int J Esthet Dent. — 2017. — Vol.12(2). - P. 258-270.
45. Алимов, А.Ш. Клинико-экспериментальное о основание применения иоре ор ируемой мем раны «Диплен-ГАМ» при удалении дистопированных, ретенированных нижних третьих моляров: автореф. дис. ... канд. мед. наук: 14.00.21/Али Ширваневич Алимов. — Москва, 2009. — 26 с.
46. Аснина С.А., Агапов В.С., Савченко З.И. и др. Влияние биокомпозиционного материала «Остеоматрикс» на регенерацию костной ткани // Институт стоматологии. — 2004. — №1. — С.34-36.
47. Бадалян В.А. Хирургическое лечение периапикальных деструктивных изменений с использованием остеопластических материалов на основе гидроксиапатита: Автореф. дисс. ... канд. мед. наук. — Москва, 2000. — 22 с.
48. Грудянов А.И., Ерохин А.И., Бякова С.Ф. Применение препаратов фирмы «Geistlich» (Bio—Oss, Bio—Gide) // Новое в стоматологии, 2001. — №8 (98). — С. 72-77.
49. Huynh-Ba, G. Analysis of the socket bone wall dimensions in the upper maxilla in relation to immediate implant placement / G. Huynh-Ba, B. E. Pjetursson, M. Sanz // Clin Oral Implants Res. - 2011. - No. 21(1). - P. 37-42.
50. Januario, A. L. Dimension of the facial bone wall in the anterior maxilla: a cone-beam computed tomography study / A. L. Januario, W. R. Duarte, M. Barriviera // Clin Oral Implants Res. - 2011.
51. Amler, M. H. The time sequence of tissue regeneration in human extraction wounds / M. H. Amler // Oral Surg Oral Med Oral Pathol. - 1969. - Vol. 27.- P. 309-318.
52. Amler, M. H. Histological and histochemical investigation of human alveolar socket healing in undisturbed extraction wounds / M. H. Amler, P. L. Johnson // J Am Dent Assoc. - 1960. - Vol. 61 P. 32-44.
53. Amler, M. H. Reticular and collagen fiber characteristics in human bone healing / M. H. Amler, // Oral Surg Oral Med Oral Pathol. - 1964. - Vol. 17 - P 785-796.
54. Devlin, H. Early bone healing events in the human extraction socket / H. Devlin, P. Sloan // Int J Oral Maxillofac Surg. - 2002.- No.31(6) - P. 641-5.
55. Evian, C. I. The osteogenic activity of bone removed from healing extraction sockets in humans / C. I. Evian, E. S. Rosenberg, J. G. Coslet // J Periodontol. - 1982. - No. 53(2) - P. 81- 5.
56. Cardaropoli, D. Preservation of the postextraction alveolar ridge: a clinical and histologic study / D. Cardaropoli, G. Cardaropoli // Int J Periodontics Restorative Dent. - 2008. - No. 28(5) - P. 469-77.
57. Cardaropoli, D. Socket preservation using bovine bone mineral and collagen membrane: a randomized controlled clinical trial with histologic analysis / D. Cardaropoli, L. Tamagnone, A. Roffredo // Int J Periodontics Restorative Dent. - 2012 - No. 32 (4) - P. 421-30.
58. Cardaropoli, G. Healing of extraction sockets and surgically produced -augmented and non-augmented - defects in the alveolar ridge. An experimental study in the dog / G. Cardaropoli, M. Hayacibara // J Clin Periodontal. - 2005 - No. 32(5) - P. 435-40.
59. Cardaropoli, G. Dynamics of bone tissue formation in tooth extraction sites. An experimental study in dogs / G. Cardaropoli, M. Araujo, J. Lindhe // J Clin Periodontol. - 2003. - No. 30(9) - P. 809-18.
60. Heberer, S. Histomorphometric analysis of extraction sockets augmented with Bio-Oss Collagen after a 6-week healing period : a prospective study / S. Heberer, B. Al-Chawar // Clin Oral Implants Res. - 2008. - No. 19. - P. 1219-1225.
61. Kim, E. S. Various autogenous fresh demineralized tooth forms for alveolar socket preservation in anterior tooth extraction sites: a series of 4 cases / E. S. Kim, K. I. Lee, J. E. Kang // Maxillofac Plast Reconstr Surg. - 2015. -Dec. - No. 37(1). - P. 27.
62. Kim, S. Y. Extraction socket sealing using palatal gingival grafts and resorbable collagen membranes / S. Y. Kim, Y. K. Kim, H. S. Kim // Maxillofac Plast Reconstr Surg. - 2017. - Dec. - No. 39(1). P. - 39.
63. Kim, Y. K. Alveolar ridge preservation of an extraction socket using autogenous tooth bone graft material for implant site development: prospective case series / S. Y. Kim, Y. K. Kim, H. S. Kim // J Adv Prosthodont. - 2014. Dec.

- No. 6(6). - P. 521-527.

64. Lang, N. P. A systematic review on survival and success rates of implants placed immediately into fresh extraction sockets after at least 1 year / N. P. Lang, L. Pun, K. Y. Li, M. C. Wong // *Clin Oral Implants Res.* - 2012. - No. 23. - Suppl 5. - P. 39-66.

65. Lekovic, V. Preservation of alveolar bone in extraction sockets using bi-oabsorbable membranes / V. Lekovic, P. M. Camargo, P. R. Klokkevold // *J Periodontol.* - 1998.- No. 69(9). - P. 1044-9.

66. Lekovic, V. A bone regenerative approach to alveolar ridge maintenance following tooth extraction. Report of 10 cases / V. Lekovic, E. B. Kenne, M. Weinlaende, // *J Periodontol.* - 1997. - No. 68(6). - P. 563-70.

67. Leventis, M. D. Minimally Invasive Alveolar Ridge Preservation Utilizing an In Situ Hardening P-Tricalcium Phosphate Bone Substitute: A Multicenter Case Series / M. D. Leventis, P. Fairbairn, A. Kakar // *Int J Dent.* -2016.

68. Lindhe, J. Biphasic alloplastic graft used to preserve the dimension of the edentulous ridge : an experimental study in the dog / J. Lindhe, M. G. Araujo, M. Bufler, B. Liljenberg // *Clin Oral Implants Res.* - 2012.

69. Liu, J. Mechanisms of Guided Bone Regeneration: A Review / J. Liu, D. Kerns // *Open Dent J.* - 2014. - No. 8. - P. 56-65.

70. Симион, М. Устранение дефекта альвеолярного отростка с помощью рекомбинантного человеческого тромбоцитарного фактора роста ВВ и направленной регенерации кости. Клинический случай / М. Симион // *Perio IQ.* 2008. - № 15. - С. 78-83.

71. Янушевич, О. О. Тромбоцитарно-обогащенная плазма крови в сочетании с «Гапколом» и Bio-Gen Putty для ускорения репаративной регенерации челюсти в эксперименте / О. О. Янушевич // *Парод онтология.* 2008. - № 2 (47). - С. 46-48.

72. Anitua, E. Platelet-released growth factors enhance the secretion of hyaluronic acid and induce hepatocyte growth factor production by synovial fibroblasts from arthritic patients / E. Anitua, M. Sanchez, A. Nurden // *Rheumatology (Oxford).* -2007. - No. 46 (12) - P. 1769-72.

73. Anitua, E. Platelet-Rich Plasma to Improve the Bio-Functionality of Biomaterials / E. Anitua, R. Tejero, M. Alkhraisat G. Orive // *BioDrugs.* -2012.

74. Anitua, E. An Autologous Platelet Rich Plasma Stimulates Periodontal Ligament Regeneration / E. Anitua, M. Troya, G. Orive // *J Periodontol.* -2013.

75. Castillo, T. N. Comparison of growth factor and platelet concentration from commercial platelet-rich plasma separation systems / T. N. Castillo, M. A. Pouliot, H. J. Kim, J. L. Dragoo // *Am J Sports Med.* - 2011. - No. 39(2), - P. 266-71.

76. Castro, A. B. Regenerative potential of leucocyte- and platelet-rich fibrin. Part B: sinus floor elevation, alveolar ridge preservation and implant therapy. A systematic review / A. B. Castro, N. Meschi, A. Temmerman // *J Clin Periodontol.* - 2017. Feb. - No. 44(2) - P. 225-234.

77. Dragoo, J.L. Comparison of the acute inflammatory response of two commercial platelet-rich plasma systems in healthy rabbit tendons / J. L. Dragoo, H. J. Braun, J. L. Durham // *Am J Sports Med.* - 2012. - No. 40(6) - P. 1274-81.

78. Trombelli, L. Modeling and remodeling of human extraction sockets / L. Trombelli, R. Farina , A. Marzola, // *J Clin Periodontol.* - 2008.- No. 35(7) - P. 630-9.

79. Araujo, M.G. Bio-Oss collagen in the buccal gap at immediate implants: a 6-month study in the dog / M. G. Araujo, E. Linder, J. Lindhe // *Clin Oral Implants Res.* - 2011. - No. 22 (1). - P. 1-8.

80. Araujo, M. G. Tissue modeling following implant placement in fresh extraction sockets / M. G. Araujo, F. Sukekava, J. L. Wennstrom, J. Lindhe // *Clin Oral Implants Res.* - 2006. - No. 17 (6) - P. 615-24.

81. Araujo, M. G. Modeling of the buccal and lingual bone walls of fresh extraction sites following implant installation / M. G. Araujo, J. L. Wennstrom, J. Lindhe // *Clin Oral Implants Res.* - 2006. - No. 17(6) -P. 606-14.

82. Araujo, M. G. Dimensional ridge alterations following tooth extraction. An experimental study in the dog / M. G. Araujo, J. Lindhe // *J Clin Periodontol.* - 2005. - No. 32. - P. 212-218.

83. Valdec, S. Alveolar ridge preservation with autologous particulated dentin—a case series / S. Valdec, P. Pasic, A. Soltermann // *Int J Implant Dent.* - 2017. - Dec. - No. 3. - P. 12.

84. Yingdi, Z. Clinical effect of platelet-rich fibrin on the preservation of the alveolar ridge following tooth extraction/ Z.Yingdi, R.Zheng, S.Minhua, T. Luanjun // *Exp Ther Med.* — 2018. — Vol. 15 (3). — P. 2277–2286.

85. Sigmar, S. Alveolar ridge preservation with a collagen material: a randomized controlled trial/ S.Sigmar, D. Isabel, D. Jens, R. Heike // *J Periodontal Implant Sci.* — 2018. — Vol. 48 (4). — P. 236-250.

86. Swati, D. Socket preservation by beta-tri-calcium phosphate with collagen compared to platelet-rich fibrin: A clinico-radiographic study/ D.Swati, J.Rajesh, K.Vivek, M.Rohit // *Eur J Dent.* 2016 — Vol. 10 (2). — P. 264–276.

87. Rokhsareh, S. A randomized controlled evaluation of alveolar ridge preservation following tooth extraction using deproteinized bovine bone mineral and demineralized freeze-dried bone allograft/ S. Rokhsareh, B. Maryam, M.A. Fatemeh // *Dent Res J (Isfahan)* — 2016. — Vol. 13 (2). — P. 151–159.

88. Cheon, G.B. Alveolar Ridge Preservation Using Allografts and Dense Polytetrafluoroethylene Membranes With Open Membrane Technique in Unhealthy Extraction Socket/ G.B. Cheon, K.L. Kang, M.K. Yoo, J.A. Yu // *J Oral Implantol.* — 2017. — Vol. 43 (4) — P. 267–273.

89. Daniele, C. Relationship between the buccal bone plate thickness and the healing of postextraction

- sockets with/without ridge preservation/ C. Daniele, L. Tamagnone, A. Roffredo, L. Gaveglio // J. Periodontol. — 2014. — Vol. 34 (2). — P. 211–217.
90. Dempster, D.W. Standardized nomenclature, symbols, and units for bone histomorphometry: a 2012 update of the report of the ASBMR histomorphometry nomenclature committee/ D.W. Dempster, J.E. Compston, M.K. Drezner, F.H. Glorieux// J Bone Miner Res. — 2013. — Vol. 28(1). — P. 2–17.
91. Mahesh, L. Socket preservation with alloplast: discussion and a descriptive case/ L. Mahesh, T.V. Narayan, P. Bali, S. Shukla // J. Contemp. Dent. Pract. — 2012. — Vol. 13 (6). — P. 934–937.
92. Mario, A. Three-dimensional analysis of bone remodeling following ridge augmentation of compromised extraction sockets in periodontitis patients: A randomized controlled study/ A. Mario, M. Valeria, C. Lisa, E. Ercoli// Clin Oral Implants Res — 2018. — Vol. 29 (2). — P. 202–214.
93. Tabrizi, R. Does preservation of the socket decrease marginal bone loss in the mandible after extraction of first molars?/ R. Tabrizi, H. Mohajerani, B. Ardalani, K. Khiabani // Br J Oral Maxillofac Surg — 2019. — Vol. 57 (9). — P. 886–890.
94. Mattioli, A. The Rigid-Shield Technique: A New Contour and Clot Stabilizing Method for Ridge Preservation/ A. Mattioli, D. Bosshardt, P.R. Schmidlin // Dent J (Basel). — 2018. — Vol. 6 (2). — P. 21–25
95. Meloni, S.M. Postextraction socket preservation using epithelial connective tissue graft vs porcine collagen matrix. 1-year results of a randomised controlled trial/ S.M. Meloni, M. Tallarico, F.M. Lolli, S.A. Jovanovic // Eur J Oral Implantol — 2015. — Vol. 8 (1) — P. 39–48.
96. ИСХАКОВА, З., & НАРЗИЕВА, Д. 1. Карякина ИА Особенности общеклинических проявлений синдрома Гольденхара//Системная интеграция в здравоохранении. 2010. № 2. С. 18-31. 2. Козлова СИ, Демикова НС Наследственные. БИОЛОГИЯ ВА ТИББИЁТ МУАММОЛАРИ PROBLEMS OF BIOLOGY AND MEDICINE ПРОБЛЕМЫ БИОЛОГИИ, 139.
97. Ахроров, А. Ш., Исаев, У. И., & Ёкубов, Ф. П. (2023). СПЕЦИАЛИЗИРОВАННОЙ МЕДИЦИНСКОЙ ПОМОЩИ БОЛЬНЫМ С ЧЕЛЮСТНО-ЛИЦЕВОЙ ТРАВМОЙ СРЕДНЕЙ ЗОНЫ ЛИЦА. Journal of new century innovations, 21(1), 126-129.
98. Alimdzhanovich, R. Z., Dalievich, N. B., & Bakhtiyorovna, N. D. (2021). Lymphotropic therapy for diseases of the Maxillofacial Region. Central Asian Journal of Medical and Natural Science, 2(2), 111-120.
99. Исаев У. OLINGAN TISH KATAGINI TISH BO 'LAGI BILAN YOPISSH USULINING SAMARASI //Медицинская наука Узбекистана. — 2023. — №. 5. — С. 04-09.
100. Jalalova D., Isayev U., Akhmedov A. IMPROVING THE PRESERVATION OF THE ALVEOLAR BARRIER VOLUME USING THE EXTRACTED TOOTH FRAGMENT //Science and innovation. — 2023. — Т. 2. — №. D1. — С. 90-97.
101. Ахмедов А. А., Исаев У. И. ЭФФЕКТИВНОСТЬ ПРИМЕНЕНИЯ МЕТОДА ИСПОЛЬЗОВАНИЯ ФРАГМЕНТА ЗУБА ДЛЯ СОХРАНЕНИЯ АЛЬВЕОЛЯРНОГО ОТРОСТКА УДАЛЕННОГО ЗУБА //Boffin Academy. — 2023. — Т. 1. — №. 1. — С. 326-339.
102. Ismailovich I. U. et al. TISH OLDIRGAN BEMORLARDA OLINGAN TISHLAR BO'LAGIDAN FOYDALANIB KATAKNI YOPILISH USULI VA QON LAXTAGI OSTIDA TISH KATAGINING BITISH BOSQICHILARINI QIYOSIY TAQQOSLASH //ЖУРНАЛ СТОМАТОЛОГИИ И КРАНИОФАЦИАЛЬНЫХ ИССЛЕДОВАНИЙ. — 2023. — Т. 4. — №. 4.
103. Бекмуратов Л. Р., Исаев У. И. Сохранение альвеолярного отростка в переднем отделе челюсти с использованием гидроксиапатита и коллагена II типа //Журнал стоматологии и краниофациальных исследований//Специальный выпуск. — С. 190-194.
104. Исхакова, З. Ш., & Шомурадов, К. Э. (2023). ДИФФЕРЕНЦИАЛЬНАЯ ДИАГНОСТИКА ГНОЙНО-ВОСПАЛИТЕЛЬНЫХ ЗАБОЛЕВАНИЙ ЧЕЛЮСТНО-ЛИЦЕВОЙ ОБЛАСТИ. ЖУРНАЛ СТОМАТОЛОГИИ И КРАНИОФАЦИАЛЬНЫХ ИССЛЕДОВАНИЙ, 4(4).
105. Шодиев, С. С., Исмаилов, Ф. А., Нарзиева, Д. Б., Тухтамишев, Н. О., & Ахмедов, Б. С. (2019). Эффективность применения отвара аниса при лечении периимплантитов. Достижения науки и образования, (11 (52)), 99-103.
106. Rizaev, J. A., Khazratov, A. I., Akhmedov, A. A., & Isaev, U. I. (2021). Morphological picture of the resistance of experimental rats against the background of carcinogenesis. Actual problems of dentistry and maxillofacial surgery, 677-678.

СТУПЕНЧАТАЯ ПРИМЕНЕНИЕ ЭУБИОТИКОВ ПРИ ЛЕЧЕНИИ ФЛЕГМОН ЧЕЛЮСТНО-ЛИЦЕВОЙ ОБЛАСТИ В СОЧЕТАНИИ С ДИСБИОЗОМ КИШЕЧНИКА

Мусурманов Ф.И.¹  Пулатова Б.Ж.²

1. Самаркандский государственный медицинский университет.

2. Ташкентский государственный стоматологический институт, Ташкент, Узбекистан.

Аннотация. До настоящего времени более 40 % коек стоматологических стационаров занимают больные с воспалительными процессами челюстно-лицевой области. Рост числа медленно действующих гипореактивных форм воспаления в последние годы приводит к местным и общим осложнениям организма, что определяет актуальность изучения вопросов профилактики, диагностики и лечения воспалительных процессов. Анализ литературных данных, позволяющих судить о развитии дисбиотических процессов при флегмонах и метаболическом синдроме показал на необходимость подробных клинических исследований по данной проблеме. Одним из ведущих компонентов общего медикаментозного лечения воспалительных заболеваний челюстно-лицевой области является применение эубиотиков. Между тем снижение терапевтической дозы эубиотиков приводит к развитию резистентности микроорганизмов к ним и низкой эффективности проводимого лечения. В этой связи в современной терапии гнойно-воспалительных заболеваний актуальной проблемой остается не только разработка новых антибактериальных средств, но и методов их введения. Целью нашего исследования явилось повысить эффективность лечения больных с флегмонами челюстно-лицевой области на основе ступенчатой эубиотикотерапии. Материалы и методы исследования произведено обследование 41 больных, больные разделены на 2 группы. Ступенчатое применение препарата «Бифидум Бактерин», способствует снижению обсемененности раны, существенно уменьшается интенсивность, высеваемости аэробной микрофлоры в ране. Положительные клинико-лабораторные показатели у пациентов по данным микробиологических исследований способствовали сокращению сроков госпитализации.

Ключевые слова. флегмоны челюстно-лицевой области, дисбиоз кишечника, лечение, эубиотики.

Актуальность. До настоящего времени более 40 % коек стоматологических стационаров занимают больные с воспалительными процессами челюстно-лицевой области (ЧЛО) [1,7]. Не снижающаяся частота тяжелых случаев и грозных осложнений является предметом постоянного исследования хирургов-стоматологов. Рост числа медленно действующих гипореактивных форм воспаления в последние годы приводит к местным и общим осложнениям организма, что определяет актуальность изучения вопросов профилактики, диагностики и лечения воспалительных процессов. Анализ литературных данных, позволяющих судить о развитии дисбиотических процессов при флегмонах и метаболическом синдроме показал на необходимость подробных клинических исследований по данной проблеме. Одним из ведущих компонентов общего медикаментозного лечения воспалительных заболеваний челюстно-лицевой области является применение эубиотиков. Ее основной принцип - сохранение средних терапевтических концентраций препарата в крови, органах и тканях организма [6]. Между тем снижение терапевтической дозы эубиотиков приводит к развитию резистентности микроорганизмов к ним и низкой эффективности проводимого лечения.

В этой связи в современной терапии гнойно-воспалительных заболеваний актуальной проблемой остается не только разработка новых антибактериальных средств, но и методов их введения.

Цель исследования.

Повысить эффективность лечения больных с флегмонами челюстно-лицевой области на основе ступенчатой эубиотикотерапии.

Материалы и методы исследования

Произведено обследование 41 больных, находящихся на стационарном лечении с флегмонами челюстно-лицевой области в отделении челюстно-лицевой хирургии Городского Медицинского Объединения г.Самарканда в период с 2018 по 2019 года. Больные разделены на следующие группы:

1-группа 20 больных без применения с традиционным лечением.

2-группа 21 больных с применением эубиотика предложенным лечением.

При поступлении в стационар и в процессе лечения пациентам проводили клинические, лабораторные и микробиологические исследования. Из истории развития заболевания у пациенток выясняли срок обращаемости, хронологию появления жалоб и симптомов, предшествовала ли началу болезни одонтогенная или другая инфекция, травма и т.д. Для определения вида и характеристики биологических свойств возбудителя изучены

культуры, полученных из гнойных ран у больных с флегмонами ЧЛО. Материал для микробиологического исследования забирали из раны сразу после вскрытия гнойника стерильным ватным тампоном. Все наблюдения проведены в бактериологической лаборатории СГМО. Идентификация выделенных чистых культур бактерий проведена общепринятыми методами по морфологическим свойствам. Микробиологические показатели количественного содержания микроорганизмов в раневом отделяемом рассчитывались методом серийных разведений с определением показателя «колониобразующие единицы» (КОЕ) в 1 мл (КОЕ/мл). Концентрацией, принятой за микробную контаминацию достаточной, чтобы вызвать острое воспаление, принято значение 105 КОЕ/мл.

Всем больным с гнойно-воспалительными заболеваниями ЧЛО применяли традиционное комплексное лечение: вскрытие гнойника, удаление причинного зуба, общее и местное медикаментозное лечение. Вскрытие гнойного очага произведено всем 41 пациентом в первые сутки лечения. Кроме того, у больных с одонтогенными воспалительными заболеваниями сразу при вскрытии гнойника удалены причинные зубы, у 69,1 %, а у 30,9 % пациентов зубы, ставшие причиной заболевания, были удалены на до-госпитальном этапе.

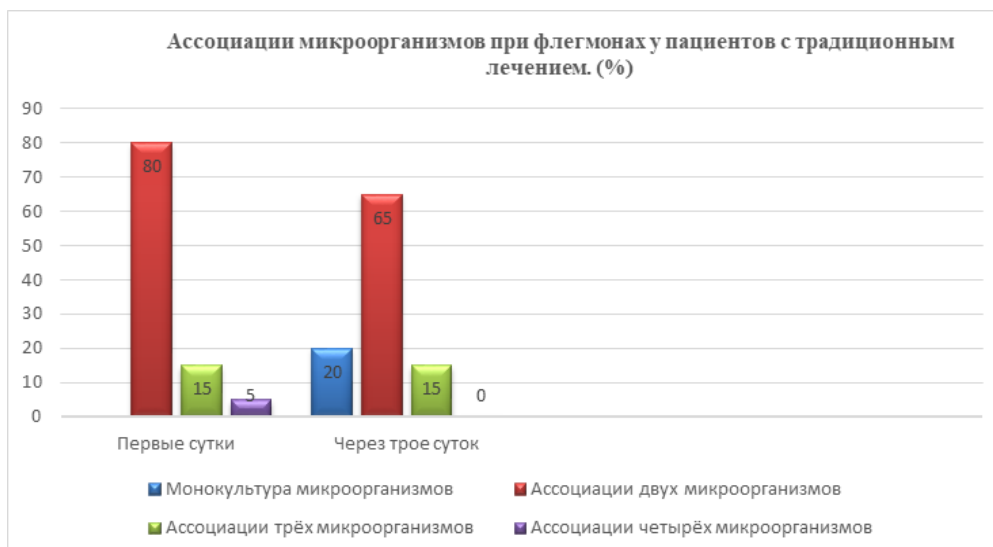Исследуемой группе больных применяли ступенчатое введение зубиотика Бифидум Бактерин. Преимуществами ступенчатой терапии являются снижение риска постинъекционных осложнений, снижение риска нозокомиальной инфекции, снижение длительности госпитализации, снижение стоимости лечения. Показания к применению профилактика и лечение дисбактериоза; дисбактериоз в результате лечения противомикробными средствами. Режим дозирования Бифидумбактерин таблетки применяют за 20-30 мин до еды. Применение у взрослых: При острых и хронических воспалительных заболеваниях назначают: по 5 доз 2-3 раза/сут. При кишечных заболеваниях длительность курса лечения бифидумбактерином определяется тяжестью клинических проявлений и составляет 2-4 недели, а в отдельных случаях до 3-х месяцев. С профилактической целью назначают по 5 доз 2 раза/сут в течение 1-2 недель. Длительность лечения зависит от причины развития дисбактериоза и индивидуальных особенностей организма. Средний курс составляет 2 недели. Индивидуальный курс лечения определяется врачом.

Применяют для восстановления нормальной микрофлоры в сочетании со специфической антимикробной, противовирусной и иммуномодулирующей терапией и после терапии. Препарат оказывает выраженный бактерицидный эффект, не метаболизируется в печени, хорошо переносится больными. Живые микробные клетки бифидобактерий обладают высокой антагонистической активностью в отношении широкого спектра патогенных и условно-патогенных микроорганизмов, включая стафилококки, протей, энтеропатогенную кишечную палочку, шигеллы, дрожжеподобные грибы, что определяет нормализующее влияние препарата при нарушениях бактериоценоза кишечника и женских гениталий. Вытеснение патогенной и условно-патогенной микрофлоры способствует восстановлению нормофлоры.

Полученные результаты и их обсуждение.

Оценка эффективности лечения осуществлялась по данным микробиологических а также гемодинамических показателей. Результаты полученных микробиологических исследований у пациентов с традиционными методами лечения представлены в табл. 1 и 2.

Таблица-1

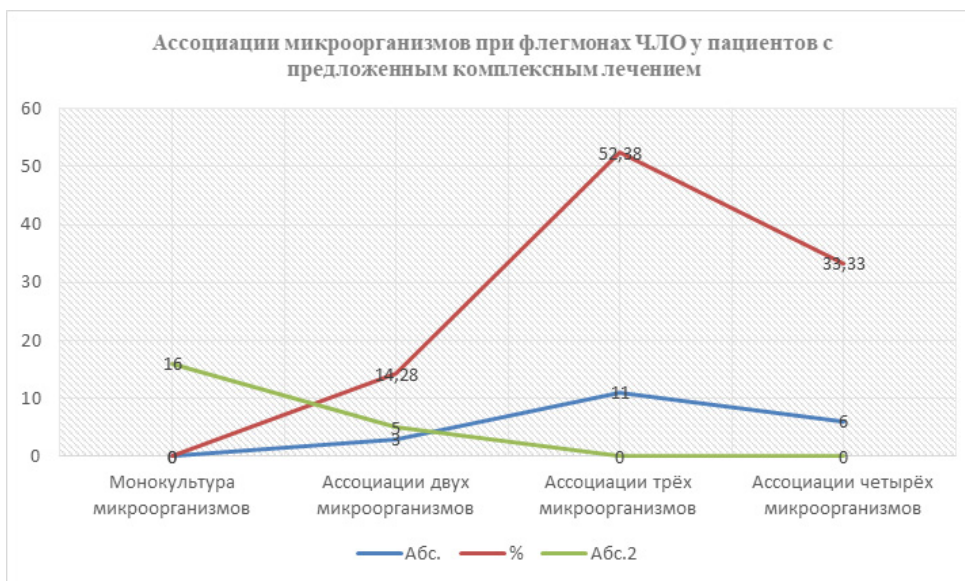


Из данных микробиологических исследований следует, что наиболее часто встречались ассоциации двух микроорганизмов (Staph, aureus и Bacteroides; Staph, aureus и Peptostreptococcus; Staph, aureus и Peptococcus; Staph: aureus и Str. salivarius) - у 16 (80,00 %) пациентов, реже ассоциации трёх микроорганизмов (Staph, aureus, Str. viridians, Bacteroides; Staph, aureus, Str. pyogenes и Bacteroides) - у 3 (15,00 %) пациентов. Сочетание четырёх микроорганизмов (Str. viridians, Staph, epidermidis, Bacteroides, Candida albicans; Str. viridians, Staph, epidermidis, Bacteroides, Candida tropicalis) выявлены у одной (5,00 %) пациентки. Монокультура ни у одного из пациенток в посевах не выявлена. Через трое суток после оперативного вмешательства у 4 (20,00%) пациенток стала высеваться монокультура, ассоциации двух микроорганизмов выявлены - у 13 (65,00 %), ассоциации трёх микроор-

ганизмов — у 3 (15,00 %). Ни у одного из пациенток в раневом отделяемом не выявлены ассоциации четырёх микроорганизмов.

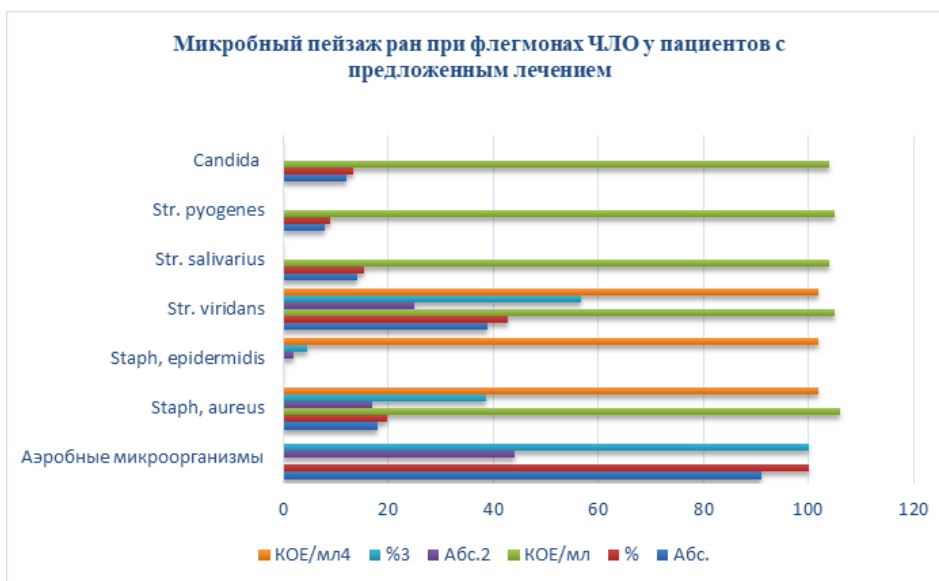
Более подробный видовой и количественный анализ микробной флоры ран при данной патологии у пациентов в первые сутки после вскрытия флегмон из ряда бактерий преимущественно высевались *Str. viridans* - 36 (34,29 %) и *Staph, aureus* - 27 (25,7 %), реже высевались - *Str. salivarius* - 16 (15,23 %), *Str. pyogenes* - 7 (6,66 %), *Staph, epidermidis* – 1(0,95 %) и грибы *Candida* - 18 (17,14 %). Для некоторых видов концентрация аэробных микроорганизмов в раневом отделяемом достигала «критического уровня» (105 КОЕ/мл) или превышала его. Наибольшим было количество бактериальных клеток *Staph, aureus* (106 КОЕ/мл), *Str. viridans* и *Str. pyogenes* (105 КОЕ/мл), количество остальных аэробных организмов было ниже «критического уровня». Через трое аэробные микроорганизмы верифицировались в 66 посевах. По прежнему преимущественно определялись *Str. viridans* — в 33 (50,00 %) посевах, *Staph, aureus* - 25 (37,87 %), *Staph, epidermidis* - в 8 (12,12 %). Не определялись при верификации на средах *Str. salivarius*, *Str. pyogenes*, *Candida* по отношению к предыдущему сроку исследования. Отмечено, что концентрация микроорганизмов в 1 мл раневого отделяемого в этот срок была на порядок ниже «критического уровня» - 105 КОЕ.

Таблица-2



Пациентам второй группы, кроме традиционной медикаментозной терапии и физиотерапии, наряду с вскрытием и дренированием гнойной раны в качестве антибиотика использовали ступенчатое применение препарата «Мегасеф», сначала по 750мг 3 раза в день в/м, в/в- 3 дня, далее препарат назначали в с таблетках 500мг, по 1 таблетке 2 раза в день во время или после еды, при необходимости производилось удаление «причинного» зуба, промывание лунки и раны растворами антисептиков, назначались общепринятые медикаментозные средства и физиопроцедуры.

Таблица-3



Сразу после вскрытия гнойного очага выявлялись ассоциации микроорганизмов, как, и у пациентов группы сравнения. Наиболее часто встречались ассоциации трёх микроорганизмов (*Staph: aureus*, *Str. viridians*, *Bacteroides*; *Staph, aureus*, *Str. viridians*, *Peptostreptococcus*) - у 43 (57,33 %) пациентов. Ассоциации четырёх

микроорганизмов (Staph, aureus, Str. viridians, Bacteroides, Peptococcus; Staph, aureus, Str. viridians, Bacteroides, дрожжеподобные грибы рода Candida) отмечены у 20 (26,67 %) пациентов, двух микроорганизмов (Staph, aureus, Str. pyogenes; Staph, aureus, Str. salivarius) - 12 (16,00 %) пациентов. Через трое суток стала высеваться монокультура микроорганизмов — у 58 (77,33 %) человек, ассоциации двух микроорганизмов выявлены - у 17 (22,67 %) человек. Ни у одного из пациентов в раневом отделяемом не выявлены ассоциации из трёх и четырёх микроорганизмов. Следовательно наметилась положительная тенденция в нормализации микробного пейзажа гнойной раны.

Сразу после операции верифицировано 91 штаммов. Наиболее часто высевался Str. viridans — в 39 (42,85 %) посевах, Staph, aureus - 18 (19,78 %), Str. salivarius 14(15,38 %), Staph, epidermidis – не высеивался. Str. pyogenes-8 (8,79 %), дрожжеподобные грибки Candida-12 (13,18 %) случаев соответственно. Через трое суток высеивались бактерии Str. viridans — в 25 (56,81 %) посевах, Staph, aureus - 17 (38,63 %), Staph, epidermidis - в 2 (4,54 %). Не определялись при верификации на средах Str. salivarius, Str. pyogenes, Candida по отношению к предыдущему сроку исследования. Отмечено, что концентрация микроорганизмов в 1 мл раневого отделяемого в этот срок была на порядок ниже «критического уровня» - 102 КОЕ. Это указывает на более быструю нормализацию микробного пейзажа раны, по сравнению с пациентами первой группы.

ВЫВОДЫ

1. Выявлено, что после вскрытия флегмон ЧЛО у больных аэробные микроорганизмы верифицируются в 52,13 % посевах, а их концентрация превышает «критический уровень» - 105 КОЕ/мл.
2. Ступенчатое применение препарата «Бифидум Бактерин», способствует снижению обсеменённости раны, существенно уменьшается тенсивность, высеиваемости аэробной микрофлоры в ране.
3. Положительные клинико-лабораторные показатели у пациентов по данным микробиологических исследований способствовали сокращению сроков госпитализации.

СПИСОК ИСПОЛЬЗОВАННОЙ ЛИТЕРАТУРЫ

1. Абаев Ю.К. Раневая инфекция в хирургии : учеб. пособие / Ю.К. Абаев. - Минск : Беларусь, 2003. - 293 с.
2. Агапов В.С. Пути совершенствования методов лечения больных с одонтогенными флегмонами челюстно-лицевой области / В.С. Агапов, И.А. Пиминова // Образование, наука и практика в стоматологии : тез. докл. 2-й Всерос. науч.-практ. конф. - СПб. : Человек, 2005. - С. 16-17.
3. Дутов А.А. О принципах и проблемах терапевтического мониторинга лекарств / А.А. Дутов // Лаборатория. - 2004. - № 4. - С. 3-5.
4. Кабанова С.А. Изучение спектра микрофлоры и чувствительности к антибиотикам у больных гнойно-воспалительными заболеваниями ЧЛО / С.А. Кабанова, А.К. Потоцкий // Актуальные вопросы стоматологии : сб. тез. Всерос. науч.-практ. конф., посвящ. 120-летию со дня рождения А.И. Евдокимова. - М., 2003. - С. 55-56.
5. Клиническая фармакология : учебник ; под ред. В.Г. Кукеса. - М. : ГЭОТАР-мед, 2004. - 936 с.
6. Мусурманов Ф.И., Абдуллажонов Ш.Ж., Пулатова Б.Ж., Маннанов Ж.Ж. Входные ворота covid-19: челюстно-лицевая область. Значение использования средств защиты при оказании неотложной помощи у больных с флегмонами челюстно-лицевой области. Интернаука. 2020. № 44 (173). С. 57-59.
7. Тарасенко С.В. Современные принципы антибиотикотерапии острой одонтогенной инфекции / С.В. Тарасенко, В.С. Агапов, В.Н. Царев // Образование, наука и практика в стоматологии : тез. докл. 2-й Всерос. науч.-практ. конф. - СПб. : Человек, 2005. - С. 195-196.
8. Ризаев Ж.А., Хазратов А.И. Макроскопическая картина слизистой оболочки полости рта у больных с онкологическими заболеваниями толстой кишки // Проблемы биологии и медицины, 122, 5, 114-117, 2020
9. Мусурманов Ф.И., Максудов Д.Д., Исмаилов Н.С., Пулатова Б.Ж./ Принципы защитных мероприятий при оказании неотложной помощи у больных с флегмонами челюстно-лицевой области/ В сборнике: Научные исследования молодых ученых. Сборник статей VIII Международной научно-практической конференции. В 2-х частях. 2020. С. 167-169.
10. Ризаев Ж.А., Хазратов А.И. Канцерогенное влияние 1,2 – диметилгидразина на организм в целом // Проблемы биологии и медицины, 116, №1, 269-272, 2020.
11. Baumgartner J.C. Occurrence of Candida albicans in infections of endodontic origin / J.C. Baumgartner, C.M. Watts, T. Xia // Endod. - 2000. - Dec. - Vol. 26, N12.-P. 695-698.
12. Житкова, Г.А. Профилактика осложнений после операции удаления зуба./ Г.А. Житкова, Г.И. Семенченко // Стоматология. 1985. Т.64. №1. с.41-43.
13. Иорданишвилли, А.К. Профилактика и лечение осложнений, возникших после операции удаления зуба // Стоматолог. 2001. №3. с.12-13.
14. Кячина, Т. А. Использование стоматологического геля «Дентамед» для лечения и профилактики инфекционно-воспалительных заболеваний полости рта./ Т.А. Кячина, В.О. Дудоров // Terra medica. 2006. №1.
15. Павлов, Б.Л. Частота альвеолита после удаления зуба./ Б.Л. Павлов, Т.Г. Гапаненко // Стоматология. - 1990. - №5. - с. 81-82.
16. Тимофеев, А.А. Основы челюстно-лицевой хирургии: Учебное пособие. / А.А. « Тимофеев. - М: ООО «Медицинское информационное агентство», 2007. - с. 179-188.
17. Мусурманов, Ф.И. Шодиев. С.С Микробиологическая оценка эффективности фитотерапии при флегмо-

нах челюстно-лицевой области. - Проблемы биологии и медицины. - 2020; 2 (94): 143-145.

18. Мусурманов Ф.И., Шадиёв С.С., Ибрагимов Д.Д. Способ лечения хронических синуситов с ороантральным сообщением путем свободной пересадки костного трансплантата. Вестник врача. № 3, 2014. С. 157.

19. Мусурманов Ф. И., Пулатова Б. Ж., Норкузиев У. Ш. Микробиоценоз раны при флегмонах челюстно-лицевой области у подростков //Актуальные вопросы стоматологии детского возраста. – 2021. – С. 186-188..

20. Barclay, J.K. Metronidazole and dry socket: prophylactic use in mandibular third molar removal complicated by non-acute pericoronitis./ J.K. Barclay //N Z Dent J. 1987;№83(373).p.71-75.

21. D.D Maksudov, F.I. Musurmanov, A.I. Khasanov, B.D. Pulatova. Development of a comprehensive programme for the comprehensive treatment of patients with maxillofacial phlegmon with viral hepatitis B // novateur publications. JournalNX- A multidisciplinary Peer Reviewed Journal ISSN No: 2581 - 4230 Feb. -2021. VOLUME 7, ISSUE 2, Page 191-198.

22. Мусурманов, Ф. И., Абдуллажонова, Ш. Ж., Пулатова, Б. Ж., & Маннанов, Ж. Ж. (2020). Входные ворота COVID-19: челюстно-лицевая область. Значение использования средств защиты при оказании неотложной помощи у больных с флегмонами челюстно-лицевой области. Интернаука, (44), 57-59.

23. MAKSUDOV, D. D., MUSURMANOV, F. I., KHASANOV, A. I., & PULATOVA, B. J. (2021). Development of a comprehensive programme for the comprehensive treatment of patients with maxillofacial phlegmon with viral hepatitis B. JournalNX, 7(02), 191-198.

24. Maksudov, D., Musurmanov, F., & Nodirhonov, S. (2021). Effectiveness of the complex treatment of odontogenic phlegmon of the maxillofacial region in patients. Збірник наукових праць SCIENTIA.

25. Мусурманов, Ф. И., Максудов, Д. Д., Исмаев, Н. С., & Пулатова, Б. Ж. (2020). Принципы защитных мероприятий при оказании неотложной помощи у больных с флегмонами челюстно-лицевой области. In Научные исследования молодых ученых (pp. 167-169).

26. Мусурманов, Ф. И., & Шодиев, С. С. (2020). Случай перфорации дна гайморовой пазухи с двух сторон в области 26 и 15 зубов. Вестник науки и образования, (20-1 (98)), 66-69.

27. Маннанов, Ж., Мусурманов, Ф., & Абдуллажонова, Ш. (2022). Защитные средства-важный фактор при оказании неотложной помощи у больных с флегмонами челюстно-лицевой области при covid-19. Дни молодых учёных, (1), 64-66.

28. Русанова, Е. В., Нестерова, М. В., Фомичев, Г. Г., Малыченко, Н. В., & Савицкая, К. И. (2005). Микробиологическая оценка эффективности комплекса лечения больных с флегмонами челюстно-лицевой области. Альманах клинической медицины, (8-5), 102-109.

29. Davrnovich, M. D., Isomiddinovich, M. F., Sharifkulovna, I. Z., & Saidolimovich, K. A. (2022). THE PROGRAMME FOR THE COMPREHENSIVE TREATMENT OF MAXILLOFACIAL PHLEGMONITIS PATIENTS WITH VIRAL HEPATITIS B. Journal of Pharmaceutical Negative Results, 6365-6372.

30. Шадиёв, С., & Мусурманов, Ф. (2017). Микробиологическая оценка эффективности фитотерапии при флегмонах челюстно-лицевой области у детей. Журнал проблемы биологии и медицины, (2 (94)), 139-141.

31. Мусурманов, Ф. И., Кубаев, А. С., & Пулатова, Б. Ж. (2022). METABOLIK SINDROM BILAN KECCHAYOTGAN YUZ-JAG 'SOHASI FLEGMONALARINING KLINIKO-IMMUNOLOGIK XUSUSIYATLARI. ЖУРНАЛ СТОМАТОЛОГИИ И КРАНИОФАЦИАЛЬНЫХ ИССЛЕДОВАНИЙ, 3(4).

32. Isamiddinovich, M. F., JURAKHANOVNA, P. B., & Akmalovich, J. E. (2022). ҲАМРОҲ КАСАЛЛИКЛАРИ БОР БЕМОРЛАР ЮЗ-ЖАҒ СОҲАСИ ФЛЕГМОНАЛАРИНИНГ ИММУНОЛОГИК ХУСУСИЯТЛАРИ. JOURNAL OF BIOMEDICINE AND PRACTICE, 7(6).

33. Musurmanov, F. I., Pulatova, B. Z., & Norkuziev, U. S. (2021). Microbiocenosis of wounds with phlegmon of the maxillofacial region in adolescents. Topical issues of pediatric dentistry, 186-188.

34. Исмаев, Ф. А., Шодиев, С. С., & Мусурманов, Ф. И. (2020). Анализ изучения стоматологического и общего здоровья студентов вузов города самарканда. Биомедицина ва амалиёт журналари, (6), 34-39.

35. Musurmanov, F. I. (2020). Entrance gate OF COVID-19: maxillofacial region. The importance of the use of protective equipment in the provision of emergency care in patients with phlegmons of the maxillofacial region.

36. Musurmanov, F. I., & Chodiev, S. S. (2020). Case of perforation of the dna of the gaymorovoy pazuhi from two sides in the region of 26 and 15 teeth. Vestnik nauki i obrazovanie, (20-1), 98.

37. Хамитова, Ф., Мусурманов, Ф., & Шадиёв, С. (2017). Совершенствование методов лечения одонтогенных кист челюстей. Журнал проблемы биологии и медицины, (4 (97)), 132-134.

38. Патхиддинов, К., Халматова, М., Мухамедова, Ш., & Мусурманов, Ф. (2022). Состояние микробиоценоза очагов воспаления при флегмонах челюстно-лицевой области с дисбиозом кишечника. Актуальные вопросы хирургической стоматологии и дентальной имплантологии, 1(1), 66-67.

39. Мусурманов, Ф. И., Пулатова, Б. Ж., ШОДИЕВ, С., & ФАЙЗУЛЛАЕВ, Ф. (2020). АНАЛИЗ ЗАБОЛЕВАЕМОСТИ ГНОЙНО-ВОСПАЛИТЕЛЬНЫМИ ПРОЦЕССАМИ ЧЕЛЮСТНО-ЛИЦЕВОЙ ОБЛАСТИ С МЕТАБОЛИЧЕСКИМ СИНДРОМОМ. In Оргкомитет конференции Председатель Алексеенко Сергей Николаевич—доктор медицинских наук, ректор КубГМУ, Краснодар, Россия Сопредседатели (p. 182).

40. Мусурманов, Ф., Пулатова, Б., & Шомуродов, Қ. (2020). Местные и общие факторы возникновения и развития гнойно-воспалительных заболеваний челюстно-лицевой области (обзор литературы). Журнал стоматологии и краниофациальных исследований, 1(3), 51-54.

41. Мусурманов, Ф., Шадиев, С., & Ибрагимов, Д. (2014). Способ лечения хронических синуситов с ороантральным сообщением путем свободной пересадки костного трансплантата. Журнал вестник врача, 1(3), 157-157.
42. Хомидовна, З. С., Расулович, М. А., Ибодовна, Т. Ш., Меликулович, М. А., Толиббоевич, О. А., & Исамидинович, М. Ф. (2023). Возрастной Особенности Гистологического Строения Различных Отделов Аорты У Плодов И Новорожденных. Central Asian Journal of Innovations on Tourism Management and Finance, 4(5), 115-121. <https://doi.org/10.17605/OSF.IO/JNG2B>
43. Юлдашев, А. А., & Мусурманов, Ф. И. (2023). ПРИМЕНЕНИЕ ПРОБИОТИКА ПРИ ЛЕЧЕНИИ ФЛЕГМОН ЧЕЛЮСТНО-ЛИЦЕВОЙ ОБЛАСТИ НА ФОНЕ СОПУТСТВУЮЩЕЙ ПАТОЛОГИИ. INTELLECTUAL EDUCATION TECHNOLOGICAL SOLUTIONS AND INNOVATIVE DIGITAL TOOLS, 2(17), 172-180.
44. Пулатова, Б. Ж., & Мусурманов, Ф. И. (2023). СТУПЕНЧАТОЕ ПРИМЕНЕНИЕ ЭУБИОТИКА ПРИ ЛЕЧЕНИИ ФЛЕГМОН ЧЕЛЮСТНО-ЛИЦЕВОЙ ОБЛАСТИ НА ФОНЕ ДИСБАКТЕРИОЗА КИШЕЧНИКА. INNOVATIVE DEVELOPMENTS AND RESEARCH IN EDUCATION, 2(14), 125-134.
45. Мусурманов, Ф. И., Пулатова, Б. Ж., & Аликулов, Ш. У. (2022). СТУПЕНЧАТОЕ ИСПОЛЬЗОВАНИЕ ПРОБИОТИКА ПРИ ЛЕЧЕНИИ ФЛЕГМОН ЧЕЛЮСТНО-ЛИЦЕВОЙ ОБЛАСТИ С ДИСБАКТЕРИОЗОМ КИШЕЧНИКА. Вестник науки и образования, (11 (131)), 98-104.
46. Urunova, M. A., Urafov, K. N., Burhanov, A. S., & Musurmonov, F. I. (2022). Hiqildoq giperplaziyasi morfologiyasiga doir. Science and Education, 3(11), 297-304.
47. Мусурманов, Ф. И., Пулатов, Б. Ж., & Файзуллаев, Ф. (2021). МИКРОБИОЦЕНОЗ ОЧАГОВ ВОСПАЛЕНИЯ ПРИ ФЛЕГМОНАХ ЧЕЛЮСТНО-ЛИЦЕВОЙ ОБЛАСТИ С МЕТАБОЛИЧЕСКИМ СИНДРОМОМ. In VOLGAMEDSCIENCE (pp. 747-748).
48. Мусурманов, Ф. И., Пулатова, Б. Ж., & Норкузиёв, У. Ш. (2021). Микробиоценоз раны при флегмонах челюстно-лицевой области у подростков. In Актуальные вопросы стоматологии детского возраста (pp. 186-188).
49. Максудов, Д. Д., Мусурманов, Ф. И., Каршиев, Х. К., & Пулатова, Б. Д. КОМПЛЕКСНОЕ ЛЕЧЕНИЕ ДЛЯ ПАЦИЕНТОВ ВОСПАЛИТЕЛЬНЫМИ ЗАБОЛЕВАНИЯМИ ЧЕЛЮСТНО-ЛИЦЕВОЙ ОБЛАСТИ ПЕРЕНЕСШИХ ВИРУСНЫЙ ГЕПАТИТ В. INNOVATION IN THE MODERN EDUCATION SYSTEM, 236.

Jurnal asoschilari:
Andijon davlat tibbiyot instituti va "I-EDU GROUP" MCHJ.

O'zbekiston tibbiyot ilmi
elektron jurnali
2024/1-nasr

MUNDARIJA

№	Maqola nomi	Bet
1.	QON TOMIR GENEZLI SENSONEVRAL ESHITISH PASAYISHINI DAVOLASH UCHUN OZON TERAPIYASINING SAMARADORLIGINI BAHOLASH Davronova G.B., Shukurov J.O., Tashboev Q.J., Xolikov I.L., Shopulatov A.E.	04-06
2.	ATROFIK RINITDAN AZIYAT CHEKKAN BEMORLARNI ZAMONAVIY DAVOLASH USULLARINI TAKOMILLASHTIRISH Xushvakova N.J., Ochilov T.M.	07-09
3.	CHOICE OF TREATMENT TACTICS FOR PATIENTS WITH CHRONIC DISEASES OF THE NOSE AND SIDE PANELS AND Burkhanov U.M.	10-12
4.	YALLIG'LANISHGA QARSHI DORI VOSITALARI POLIPRAGMAZIYASIDA JIGAR PARENXIMASINING MORFOMETRIK O'ZGARISHLARINI O'RGANISH Usanov S.S., Abduraimov Z.A.	13-17
5.	ОБЗОР СОХРАНЕНИЯ ОБЪЕМА АЛВЕОЛЯРНОЙ КОСТИ ПОСЛЕ УДАЛЕНИЯ ЗУБА Исаев У.И.	18-26
6.	СТУПЕНЧАТАЯ ПРИМЕНЕНИЕ ЭУБИОТИКОВ ПРИ ЛЕЧЕНИИ ФЛЕГМОН ЧЕЛЮСТНО-ЛИЦЕВОЙ ОБЛАСТИ В СОЧЕТАНИЕ С ДИСБИОЗОМ КИШЕЧНИКА Мусурманов Ф.И. Пулатова Б.Ж.	27-32

«O‘zbekiston tibbiyot ilmi»

ELEKTRON JURNALI

1-nashr. (yanvar-fevral, 2024 yil)

<http://www.fdoctors.uz>

Подключенные системы

Google Scholar

ORCID
publons

CYBERLENINKA
in Library

ROAD
DIRECTORY OF OPEN ACCESS SCHOLARLY RESOURCES

INTERNET ARCHIVE

ISRA
JIF

EuroPub
Developed by EuroPub Group

doi

Crossref

SCIENCEWEB
NATIONAL BASE OF SCIENTIFIC RESEARCH OF UZBEKISTAN

НАУЧНАЯ ЭЛЕКТРОННАЯ БИБЛИОТЕКА

eLIBRARY.RU

SLIB.UZ
Scientific library of Uzbekistan

DRJI

Directory of Research Journals Indexing

BASE
Bielefeld Academic Search Engine