

Article/Original paper

CHARACTERISTICS OF ADRENAL GLAND PATHOMORPHOLOGY IN MATERNAL DEATH

Kh.U.Shokirov¹  M.A.Mamataliyeva¹ 

1. Andijan State Medical Institute, Andijan, Uzbekistan.

Abstract.

The relevance of the problem. Maternal mortality is a pressing problem in the world, and although what is being done has a certain result, it is observed at a high level. **The purpose of the study** was to investigate specific aspects of the pathomorphology of the adrenal gland in maternal mortality, observed during pregnancy and in the first week of the postpartum period. **Research method and material.** The study investigated the specific aspects of the pathomorphology of the adrenal gland in the archival materials of autopsy in maternal deaths, observed during 75 pregnancies and in the first week of the postpartum period in Uzbekistan during 2015-2024. **Study result.** The accumulation of lipid inclusions instead of basophilic inclusions in adrenocorticocytes in the buttockular area of the coarse layer showed important diagnostic value in morphological investigation of processes associated with preeclampsia. **Conclusion.** One of the pathomorphological features of the adrenal gland in maternal mortality is a violation of connectivity in the sympathoadrenal system, which continues with dysfunction of the adrenal gland, central circulatory disorders, leading to a violation of haemodynamic parameters in all organs, perfusion in peripheral blood vessels, polyorgan failure. The main nonspecific response reaction, which is characteristic of the adrenal gland in maternal mortality of different aetiologies, is associated with diapedesis blood transfusion in the buttocks area of the adrenal layer, multifocal necrosis in spongiositis, an increase in lipid infiltration and necrobiosis in the stitoplasm of cells, massive haemorrhagic foci in the urinary cavity and the formation of foci with sharply changed histioarchitectonics after necrosis, and acute renal gland failure. It was characterised by the presence of morphological changes. These changes mainly serve as a direct stepping stone to the mechanism of tanogenesis of the occurrence of maternal mortality in pregnancy.

Key words: adrenal tissue, maternal death, sympathoadrenal system, pregnancy.

Muammoni dolzarbligi. Onalar o'limi dolzarb muammolardan biri bo'lib, butun dunyoda axolisini barcha ijtimoiy iqtisodiy jixatlarini belgilovchi muxim mezondir. YuNISEF 2020 ma'lumotlari bo'yicha, dunyoda xomilador ayollar o'limi 2020 yilda 287000 mingtani tashkil etib, ulardan 72,3%ni rivojlanayotgan davlatlar xissasiga to'g'ri kelgan. AQSh va Evropa davlatlarida onalar o'limi o'rtacha 100 mingta xomilador ayollarga 24tani, Rossiya Federastiyasida bu ko'rsatkich 100 mingtaga 36,5tani, Azarbaydjan, Albaniya, Armaniston, Bosniya va Gerstegovina, Gruziya, Turkiya, Qirg'izistonda bu ko'rsatkich 100 mingtaga 61,3tani tashkil etadi. Tojikiston va Turkmanistonda bu ko'rsatkich yuritilmagan [1,2].

Onalar o'limi dunyoda dolzarb muammo bo'lib, qilinayotgan ishlar ma'lum bir natijaga ega bo'lsa xam u yuqori darajada kuzatilmoqda. 100000 tirik tug'ilgan chaqoloqlarga nisbatan onalar o'limi dunyoda 2000yilda 339tani, 2015yilda 227tani, 2020yilda esa 223tani tashkil etib, shu yillar davomida yiliga 2.1%ga kamayib borishi qayd etilgan [2, 5].

2023 yilda O'zbekiston Respublikasida 135ta onalar, 7000ta chaqoloqlar o'limi qayd etilgan [6]. Butun dunyo sog'liqsni saqlash tashkiloti ma'lumotlari bo'yicha (2019) har kuni dunyoda 810ga yaqin, 2017 yilda 185ta davlatdan 295ming ayollar xomiladorlik patologiyalari yoki tug'ruqda vafot etishgan [7].

O'zbekistonda 2000yilda u 41taga, 2017yilda 29ta xolatga kamayishi qayd etilib, Evropa

davlatlari ko'rsatkichlariga nisbatan 2marta ko'p namoyon bo'lgan. 2017-2020 yillarda u 155xolatni, 2021-2022 yillarda esa 130 xolatni qayd etilgan [3,4].

Eng ko'p onalar o'limi kuzatiladigan davlatlar bular uchinchi davlatlar yoki rivojlanayotgan, MDX davlatlarida yuqori ko'rsatkichlar bilan xarakterlanadi. Aynan, onalar o'limida turli etiologiyali tanotogenezni muxim jixatlari, bu xomiladorlikka aloqador va aloqador bo'lmagan kasalliklar bo'lib, aksariyat, reproduktiv ayollarda ekstragenital kassalliklarni xomiladorlik paytida qo'zishi yoki skrining qilish imkoniyatini bo'lmasligi bilan xarakterlanib, u xomiladorlikni 2 va 3-chi oyida to'satdan endokrin buzilishlar jumladan buyrak usti bezining patologiyalari namoyon bo'lishi muxim xisoblanadi.

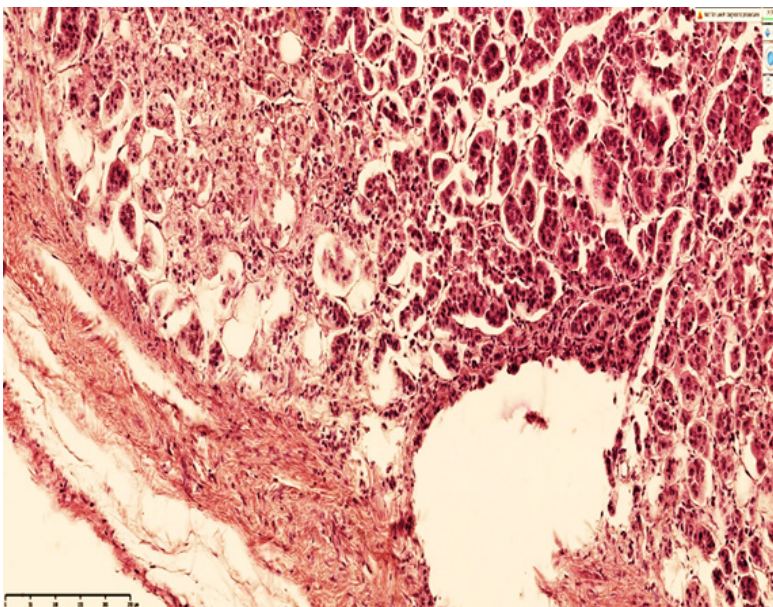
E'tiborli jixatlaridan biri, bu ijtimoiy omillardan biri bo'lgan stressor omillar xomiladorlarda kortiko-gipotalamo-gipofizar va simpatoadrenal tizimni o'zaro integral bog'liqligini izdan chiqarishi oqibatida murakkab patogenetik mexanizmni yuzaga kelishi oqibatida xomilador ayollarda buyrak usti bezining etishmovchiligi yoki giperfunktsional xolatini yuzaga kelishiga, preeklampsiya va eklampsiya rivojlanishiga olib kelishi onalar o'limini yuqori ko'rsatkichlar bilan namoyon qilib, muammoni dolzarb ekanligini bildiradi.

Tadqiqot maqsadi va vazifalari xomiladorlikda davrida va tug'ruq, tug'ruqdan keying davrning birinchi haftasida kuzatilgan onalar o'limida buyrak usti bezining patomorfologiyasini o'ziga xos jixatlarini o'rganish. O'zRPAMda 2015-2024yillar davomida ushbu holat kuzatilgan 75ta xomilador ayollarni autopsiya arxiv materiallari taxlil qilindi.

Natija va muxokama. Po'stloq qavatning koptokchali sohasida adrenokortikostitlarda bazofil kiritmalar o'rniga lipidli kiritmalar to'planishi, hujayralarni ko'rinishini va bo'yalishini o'zgartirishi, tutamli va koptokchali qavatlarning chegaralari noaniq bo'lishi preeklampsiya bilan bog'liq bo'lgan jarayonlarni morfologik tekshirishda muxim diagnostik ahamiyatga egaligini ko'rsatdi. Shu bilan birga, po'stloq qavat koptokchali sohasi egallagan maydonini xajman kichiklashishi, tutamli qavatdagi yog'li kiritmalarning ko'payishi, morfofunktsional jihatdan, yirik kubsimon giperxrom yadroli hujayralardan iborat bo'lishi kuzatildi.

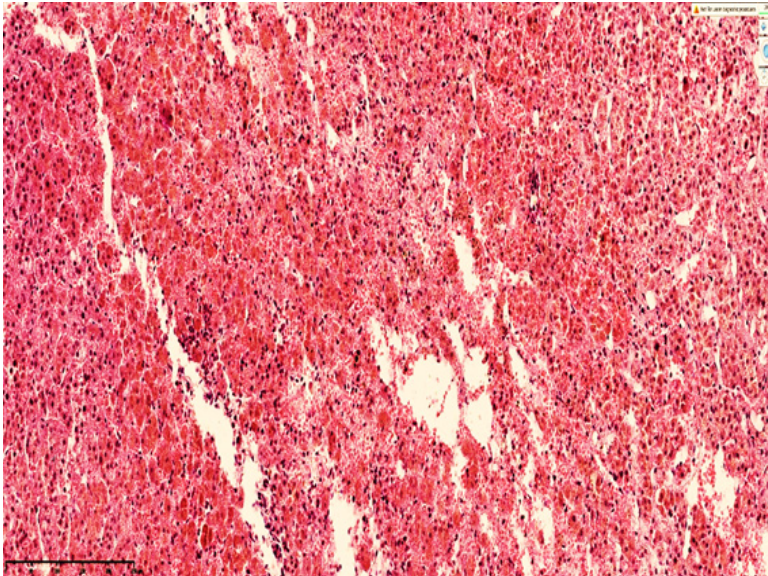
Xomiladorlikda rivojlangan preeklampsiya va eklampsiyalarda tutamli qavatning morfofunktsional faolligi, stitoplazmasida lipidli kiritmalarni mayda tomchi ko'rinishida to'planishi, peristellyulyar tomirlarni keskin to'laqonligi, multifokal nekroz o'choqlarini yuzaga kelishi bilan xarakterlandi.

Buyrak usti bezida xomiladorlikdagi letal oqibatlarda asosiy morfologik substratlardan biri bu po'stloq va mag'iz sohaslarida o'choqli qon quyilishlar bo'lib, asosan, po'stloq qavatning tutamli sohalari oralig'ida diapenez qon quyilish, sekretor bez hujayralari oralig'ida turli ko'rinishdagi sinusoid bo'shliqlarni shakllanishi, spongiostitlar stitoplaz-masida ko'p miqdorda lipidli kiritmalarni bo'lishi, mayda kapillyarlarda to'laqonlik va sladj fenomenini bo'lishi, mayda kalibrli tomirlar o'tkazuvchanligi oshishi natijasida diapenez qon quyilishi va nekrobioz o'choqlarining bo'lishi bilan xarakterlandi.



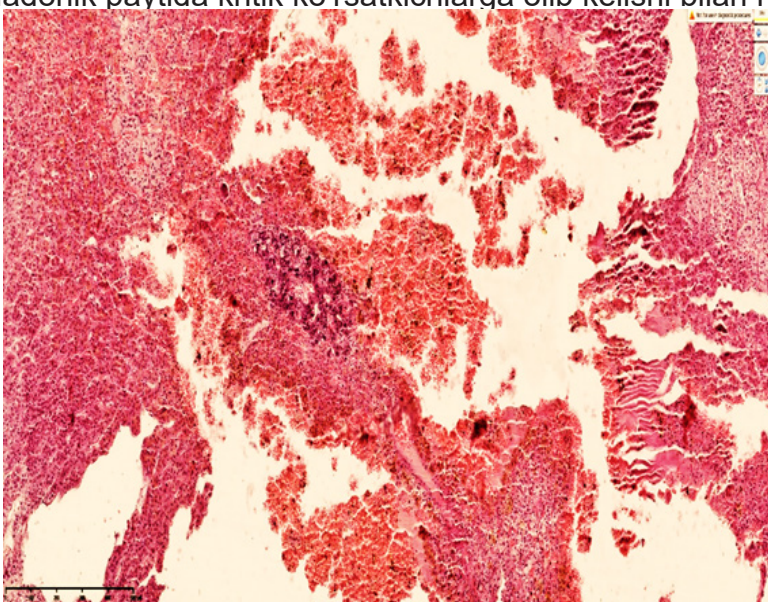
Rasm-1. Preeklampsiyada vafot etgan ayol buyrak usti bezi (30 yosh, xomiladorlikni

36-xaftasi). Buyrak usti bezi kapsulasi qalinlashgan, kapsulasida skleroz o'choqlari, subkapsulyar soha koptokchalarida atrofik va sklerotik o'zgarishlar, koptokchalar oralig'ida interstisial shishlar, nekrobioz o'choqlari. Bo'yoq G.E. o'lchami 10x10.

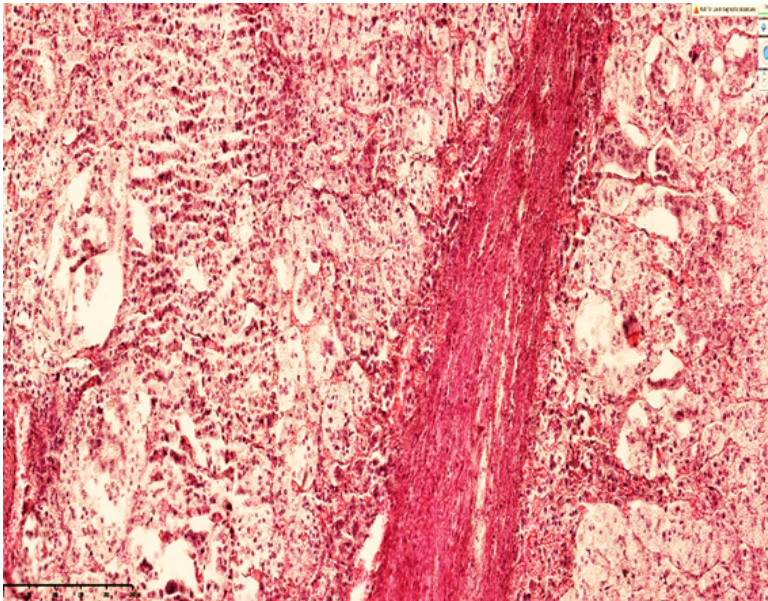


Rasm-2. Preeklampsiyada vafot etgan ayol buyrak usti bezi (30 yosh, xomiladorlikni 40-xaftasi). Buyrak usti bezi po'stloq sohasi tutamli va to'rsimon qatlamlari oraliqlarida tarqoq diapidez qon quyilishi, to'qima gistioarxitektonikasini o'zgarishi, nekrobioz va nekrozga uchragan spangiostitlarni turli xil shakldagi ko'rinishi. Bo'yoq G.E. O'lchami 4x10.

Buyrak usti bezining mag'iz qavatida venoz to'laqonlik, tarqoq diapidez qon quyilishlar, och va to'q hujayralar oralig'ida gemoliz, siderofaglarning ko'p miqdorda to'planishi, oraliq shish, mag'iz qavat gistioarxitektonikasi buzilishi, destruktiv o'zgarishlarga yirik gemorragik nekroz o'choqlarini qo'shilishini aniqlandi. Aksariyat xolatlarda xomiladorlik paytida buyrak usti bezining funkstional zo'riqishi spangiostitlarda birlamchi gormon sintezi uchun zarur bo'lgan oqsil molekullarni etishmovchiligi qaytmas disproteinozlarni rivojlanishiga, yog'li kiritmalarni ko'payishiga to'rsimon qavatdagi hujayralarda mayda tomchili yog'li distrofiyalarni yuzaga kelishiga olib keldi. Mag'iz qavatida markaziy venani to'laqonligi va och to'q hujayralarni xam distrofik o'zgarishlarga uchrashi buyrak usti bezi etishmovchiligiga olib kelishi bilan xarakterlandi. Buyrak usti bezining etishmovchiligi xomiladorlik paytida kritik ko'rsatkichlarqa olib kelishi bilan namoyon bo'ldi.

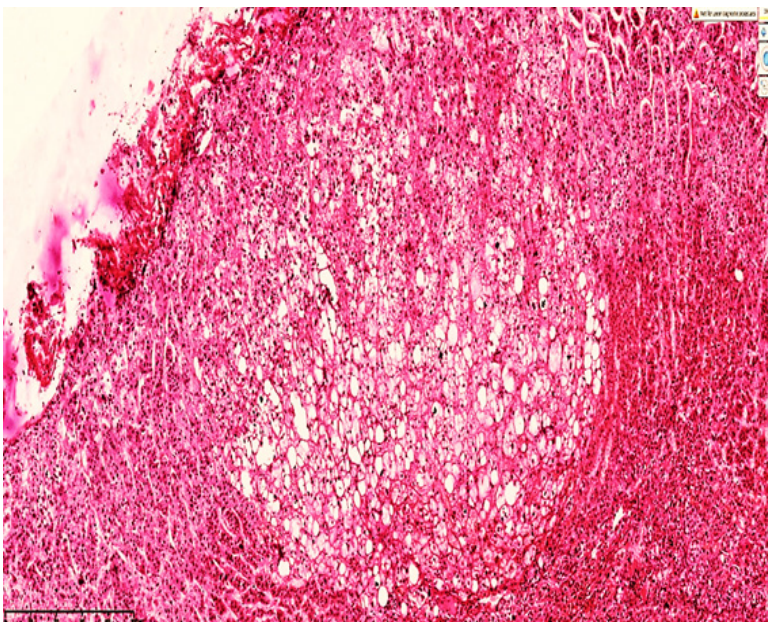


Rasm-3. Preeklampsiyada vafot etgan ayol buyrak usti bezi (24 yosh, xomiladorlikni 38-xaftasi). Buyrak usti bezining mag'iz qavatida ko'plab qon quyilish va nekroz o'choqlari, oraliqlarda saqlanib qolgan och va to'q hujayralar. Bo'yoq G.E. O'lchami 4x10.



Rasm - 4. Preeklamsiyada vafot etgan xomilador ayol buyrak usti bezi (32 yosh, xomiladorlikni 39-xaftasi). Po'stloq qavati ko'ptokchalari turlicha kattalikda, asosan kichik o'lchamda, kapsulasida qalinlashgan skleroz o'choqlari, interstisial shish, nekroz va o'choqli yallig'lanish infiltrati. Bo'yoq G.E. O'lchami 10x10.

Buyrak usti bezi kapsulasini qalinlashganligi onalarda surunkali kasalliklarga, xomiladorlikdagi stress omillar ta'sirida adaptogen gormonlar ishlab chiqarishni etishmasligi esa preeklamsiyada qon bosimini oshishi, gemodinamik buzilishiga, buyrak, jigar, o'pkalarida etishmovchiligi aniqlandi. Jumladan, preeklamsiya, eklamsiyada buyrak usti bezining po'stloq qavati tutamli sohalaridagi spangiositlarni keskin kattalashgan giperfunktsional zo'riqishga tushishi, stitoplazmasida yirik lipidli kiritmalarning bo'lishi, peristellyulyar sohalarida to'laqonligi, kapillyarlarda sladj fenomenini rivojlanishi, tutamli va to'rsimon qavatlar chegaralarida diapidez qon quyilish o'choqlarini bo'lishi, interstisial shishlarni shakllanishi aniqlandi.



Rasm -5. Preeklamsiyada vafot etgan ayol buyrak usti bezi (23 yosh, xomiladorlikni 38-xaftasi). Po'stloq qavati ko'ptokchalari xar xil kattalikda, nekrobiozga, yog'li distrofiyaga uchragan hujayralar to'plami, oraliqda interstisial shishlar, nekroz va o'choqli yallig'lanish infiltrati, tutamli sohalarida spangiositlarni to'laqonligi. Bo'yoq G.E. O'lchami 10x10.

Ushbu o'zgarishlar natijasida ekstrimal adaptastiya mexanizmlarini izdan chiqishi homilador ayollarda qon bosimini keskin o'zgarishiga, buyraklar va jigarda qon aylanishini keskin buzilishiga,

gepatorenal sindromni yuzaga kelishiga oliyu kelishi kuzatildi. Buyrak usti bezi kapsulasini qalinlashganligi tadqiqotimizda tanlangan materiallarni 33,8% da aniqlanib, klinik anamnestik ma'lumotlarida xomiladorlarni tez tez kasallanib turganligi keltirilgan. Buyrak usti bezining po'stloq sohasi qatlamida atrofik va sklerotik o'zgarishlarga uchragan ayollarni klinik anamnestik ma'lumotlari taxlili bo'yicha, xomiladorlarni surunkali distress sindromda yurganligi, xayz stiklini disfunktsiyasi kabi anamnestik ma'lumotlari aniqlandi. Demak, xomiladorlik paytidagi buyrak usti bezining disfunktsiyasi asosan, 33%da, buyrak usti bezi funktsiyasini etishmovchiligi, ko'ptokcha va tutamli sohadagi spangiostitlarni keskin distrofik va nekrobioitik o'zgarishlari oqibatida, buyrak usti bezini etishmovchiligini oldindan rivojlanib kelganligini anglash imkonini berdi.

Bu o'zgarishlar asosan, xomiladorlikda onalar o'limini yuzaga kelishini tanogenez mexanizmini bevosita bitta pog'onasi bo'lib xizmat qiladi.

Xulosa: turli etiologiyali onalar o'limida buyrak usti bezi uchun xos bo'lgan nospestifik javob reaktsiyasi po'stloq qavatining tutamli sohasida diaperez qon quyilishi, spangiostitlarda multifokal nekroz, hujayralar stitoplazmasida lipidli kiritmalarni ko'payishi va nekrobiozga uchrashi, mag'iz qavatida massiv gemorragik o'choqlar va nekrozga uchragan gistioarxitektonikasi keskin o'zgargan o'choqlarni shakllanishi va buyrak usti bezining o'tkir etishmovchiligi bilan bog'liq morfologik o'zgarishlarni bo'lishi bilan xarakterlandi.

List of references

- [1] Kaggle.com. База данных материнского риска в портале открытых данных Доступно по: <https://www.kaggle.com/datasets/csafrit2/maternal-health-risk-data> (дата обращения: 28.10.2023)
- [2] Игорь П.В. и др. Использование алгоритмов машинного обучения для профилактики риска материнских осложнений при беременности. Медицина и организация здравоохранения. 2024;9 (1):52-58.
- [3] 3.Тенденции материнской смертности 2000–2020 гг.: оценки ВОЗ, ЮНИСЕФ, ЮНФПА, Группы Всемирного банка и Отдел народонаселения ДЭСВ ООН. Резюме. Женева: Всемирная организация здравоохранения. 2023.
- [4] Официальный сайт Агентства по статистике Республике Узбекистан. Коэффициент материнской смертности. Доступен по: <https://stat.uz/ru/ofitsialnaya-statistika/demography> (дата обращения 27.10.2023)
- [5] Robinson S., Recheet B. WHO Report: Health Systems in Action Insight for Uzbekistan. Division of Country Health Policies and Systems. WHO Regional Office for Europe. 2022; 7–14.
- [6] Газета.uz. 12 февраль. 2024 Ташкент. Узбекистан.
- [7] Millennium Development Goals and Beyond 2015: Background. In: United Nations. Undated (<https://www.un.org/millenniumgoals/bkgd.shtml>, accessed 30 August 2019).