

ERTA TUG'ILGAN CHAQALOQLARDAGI NEKROTİK ENTEROKOLIT (adabiyotlar sharxi)

D.K.Chartakov¹ 

1. Andijon davlat tibbiyot instituti, Andijon, O'zbekiston.

Annotatsiya. Yangi tug'ilgan chaqaloqlarda nekrotik enterokolit (NEK) ichakning yallig'lanish kasalligi bo'lib, neonatal gastroenterologiyada eng xavfli kasalliklardan biri hisoblanadi. Nekrozlovchi enterokolit bilan kasallanishning o'rtacha xolati 2,4:1000 yangi tug'ilgan chaqaloqlarni (1 dan 10:1000 gacha) yoki neonatal intensiv terapiya bo'limlariga yotqizilgan umumiy bolalarning taxminan 2,1% (1 dan 7% gacha) ni tashkil qiladi. Kasallikning uchrashi bola tug'ilganda gestatsiya muddatining qisqarishi bilan ortadi. NEK bilan kasallanishning 10-20% muddatida tug'ilgan chaqaloqlar ulushiga to'g'ri keladi. So'nggi yillarda nekrotik enterokolit tana vazni kichik bo'lgan erta tug'ilgan chaqaloqlar orasida kasallanish va o'limning asosiy sabablaridan biri bo'lib qolmoqda. Kasallikning tashxis qo'yish qiyin bo'lgan dastlabki bosqichlarida eng muhim diagnostika omillarini faol o'rganish neonatologlar va bolalar jarroxlari birinchi vazifalaridan biri bo'lib, davolash usuli tanlash muhim vazifa bo'lib kolmoqda.

Kalit so'zlar: erta tug'ilgan chaqaloqlar, nekrotik enterokolit.

Dolzarbligi: Nekrotik enterokolit (NEK) erta tug'ilgan chaqaloqlarda oshqozon-ichak kasalliklarining eng keng tarqalgan sababidir. NEK erta yoshdagi bolalarda jismoniy rivojlanishning sezilarli salbiy natijalari bilan bog'liq. Diagnostika, profilaktika va boshqarish strategiyalaridagi sezilarli yutuqlarga qaramay, kam vaznli yangi tug'ilgan chaqaloqlarda, NEK va uning asoratlari bilan bog'liq o'lim darajasi yuqori bo'lib qolmoqda. Nekrotik enterokolit to'satdan boshlanib, tez progressiv klinik kechishga ega va hayotning dastlabki 2-8 xaftaligida erta tug'ilgan chaqaloqlar o'limning asosiy sababidir [1].

Kasal bolalarning aksariyati tana vazni 1500g dan kam bo'lgan erta tug'ilgan chaqaloqlardir, shuning uchun NEK yashab qolgan erta tug'ilgan chaqaloqlarning kasalligi deb ataladi. Bir qator mualliflarning fikriga ko'ra, tana vazni <1500 g bo'lgan chaqaloqlarda kasallanish darajasi taxminan 7%, halokatli natijalar bilan esa 30% tashkil etadi. Shu tufayli bilan NEK shoshilinch yordamni va ko'pincha jarrohlik davolashni talab qiladigan kasallik sifatida qaraladi [2].

Epidemiologiyasi: NEK mustaqil kasallik sifatida dastlab adabiyotda K.Schmid tomonidan tasvirlangan va K. Quasar 1953 yilda yarali nekrotik enterokolit nozologik birlik sifatida tavsiya etilgan (enterocolitis ulcerosa necrotica). Hozirgi vaqtda NEK yangi tug'ilgan chaqaloqlarda oshqozon-ichak traktining eng keng tarqalgan jarrohlik kasalliklaridan biri hisoblanib kelinmoqda [8].

Neonatal intensiv terapiya sohasidagi so'nggi yutuqlar tufayli juda kam tana vazniga ega bo'lgan erta yashab qolgan chaqaloqlarning miqdori oshdi va unga parallel NEK rivojlanishiga moyil bo'lgan yangi tug'ilgan chaqaloqlar soni ko'paydi. Bu kasallik kam tana vazni bilan tug'ilgan barcha chaqaloqlarning 1- 5% da kuzatiladi [9].

Neonatal parvarishdagi muvaffaqiyatlarga qaramay, NEK hali ham chaqaloqlar o'limining muhim sababi hisoblanadi. Turli ma'lumotlarga ko'ra, NEK bilan kasallangan bolalarning 20-40% jarrohlik davolanishni talab qiladi va bu bolalar orasida tashrixdan keyingi o'lim 50% gacha kuzatiladi [8].

Nekrotik enterokolit bilan kasallanish o'rtacha 2,4:1000 yangi tug'ilgan chaqaloqni (1 - 10:1000 gacha) yoki neonatal intensiv terapiya bo'limlariga qabul qilingan bolalar umumiy sonining taxminan 2,1%ni (1-7%) tashkil qiladi. Kasallik bilan kasallanish tug'ilish paytida bolaning gestatsion davrining pasayishi bilan ortadi. To'liq muddatli chaqaloqlarda NEK 10-20% kuzatiladi.

Yangi tug'ilgan chaqaloqning oshqozon-ichak traktining har qanday qismi NEK rivojlanishiga sezgir, ammo ko'pincha bu jarayon ingichka ichakning distal va proksimal yo'g'on ichakda mintaqaviy mezenterik qon oqimining ikkita tizimining birlashmasida joylashgan. Qon oqimining shikastlanish darajasiga qarab kasallikning segmentar, diffuz, oshqozon va multifokal shakllari ajratiladi [10].

Etiologiya va xavf omillari: Kasallikning o'ziga xos etiologiyasi aniqlanmagan, patogenezini erta tug'ilgan chaqaloqlarning ichak shilliq qavatining immunreaktiv enterotsitlarining o'zgargan ichak mikrobiotasiga tug'ma immun javobi sifatida qaraladi, bu yallig'lanish va to'qima nekroziga olib keladi [3].

Erta tug'ilish NEK uchun yagona tasdiqlangan xavf omilidir: bemorlarning deyarli 90% da erta tug'ilish qayd etiladi.

Boshqa xavf omillari Apgar (OSHA) ball 5 daqiqada <7, yangi tug'ilgan chaqaloq holati, past tana harorati 360 tug'ilgandan keyin 1 soat o'tgach, kesar kesish operatsiyasi, indometazin, deksametazonni qo'llash bilan, inotroplardan foydalanish, og'ir metabolik atsidoz, ochiq kanal arterioz, gastroshizis, og'ir anemiya, politsitemiya, qon quyish, N2-bloklovchi antagonistidan foydalanish va b. [4].

NEK uchun xavf omillariga fon kasalliklari, masalan, tug'ma yurak nuqsonlari; oshqozon-ichak traktining birlamchi kasalliklari; sepsis; politsitemiya; nafas olish infeksiyasi; gipotenziya; homila gipoksiyasi va b. kiradi.

Patogenezi: NEK patogenezi murakkab, multifaktorli va to'liq aniqlanmagan. Patologik jarayon ichakning yetukligi, immunologik javobning buzilishi va mikrobia ichak disbiyozining murakkab natijasidir [3]. Ichak immuniteti yetuk va buzilmagan bo'lsa, hatto boshqa xavf omillari mavjud bo'lganda ham paydo NEK deyarli hech qachon bo'lmaydi.

Eksperimental NEK steril muhitda aniqlanmagan. Tadqiqotlar erda tug'ilgan chaqaloqlarda NEK ichak va immunitet tizimining yetukligidan kelib chiqadigan multifaktorli jarayonning natijasi ekanligi haqidagi gipotezani tasdiqlaydi, bu sezuvchanlikning oshishiga, potensial patogen bakteriyalarning ko'payishi bilan normal ichak bakterial mikrobiotasining buzilishiga va sitokinlarning chiqishi bilan yetarli darajada yallig'lanish javobiga olib keladi.

Nekrotik enterokolitga genetik jihatdan moyillik ham istisno qilinmaydi, bu genetik polimorfizmlarning NEKdagi yallig'lanishga qarshi sitokinlar assotsiatsiyasiga qo'shgan hissasini anglatadi [5].

Buzilgan ichak epiteliysi to'sig'ining kombinatsiyasi; sust rivojlangan va anomal immunitet himoyasi; sun'iy oziqlantirish, antibiotiklar va kesar kesish bilan ta'sir qilish natijasida hosil bo'lgan mezenteral tomirlarining anomal rivojlanishi va o'zgargan mikrobiota, erda tug'ilgan chaqaloqning ichaklarining yallig'lanishiga va hatto gangrenasiga olib keladi.

Ichakning to'liq rivojlanmasligi, disbakterioz va bar'yer disfunksiyasi: Shilliq qavatning neonatal ichak to'sig'i va uning immun tizimining to'liq rivojlanmagan shilliq qavatning pasayishi, shilliq oqsilining o'zgarishi, Ig A darajasining pasayishi va epiteliya membranasining anomaliyasi bilan tavsiflanadi.

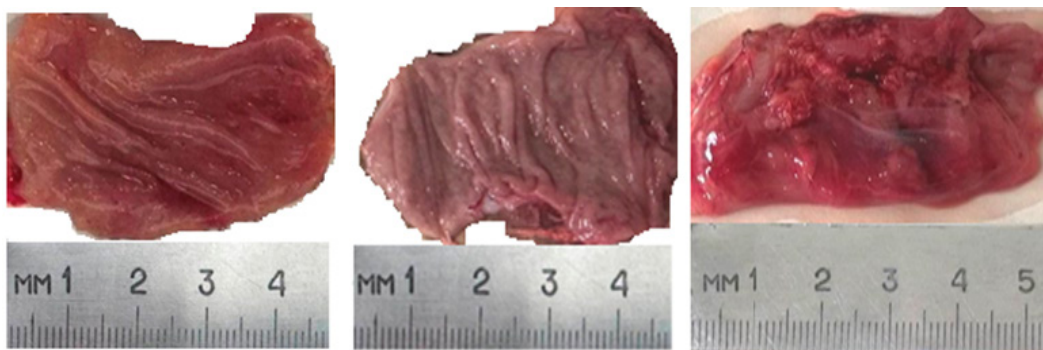
Erda tug'ilgan chaqaloqlarning ichak shilliq qavati yuqori immunoreaktivlikka ega va inson homila enterotsitlari kattalarga nisbatan haddan tashqari immunologik va yallig'lanish reaksiyasini keltirib chiqarishi isbotlangan.

Epiteliy hujayralarining shikastlanishi va tiklanishi o'rtasidagi disbalansi ichak to'sig'ining buzilishiga va keyinchalik bakterial invaziya, immunitet faollashishi, nazoratsiz yallig'lanishi va ichak nekroziga olib keladi.

Chaqaloqlar oshqozon-ichak trakti funksiyasi: Erda tug'ilgan chaqaloqning to'liq rivojlanmagan oshqozon-ichak trakti immun reaksiyalaridan tashqari nisbatan kam ovqat hazm qilish va kam harakatlanish funksiyalariga ega. Oshqozon bo'shatilishining buzilishi va me'da shirasining pH qiymatining oshishi ichak to'sig'ini va epiteliy o'tkazuvchanligini yo'q qilishga yordam beradi [6.7].

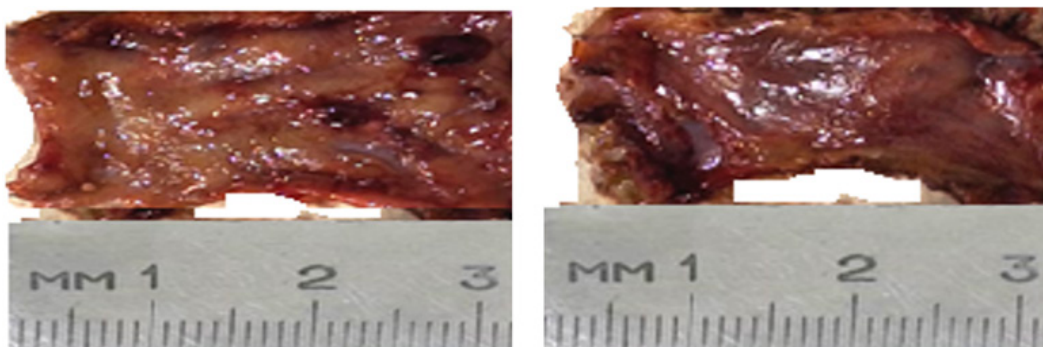
Peristaltik harakatlanish buzilishi ichak bo'shlig'idagi tarkibning turg'unligiga va uning kengayishiga olib keladi, bu esa epiteliy to'sig'iga yanada zarar yetkazishi mumkin. Ular mikroblar disbiyoz bilan birgalikda apoptoz va nekroz bilan yallig'lanishga olib keladi.

Patomorfologiyasi: Patomorfologik jihatdan kasallik ishemiya, nekroz va ichak devorining yallig'lanishi bilan gaz hosil qiluvchi mikroorganizmlarni kirib borishi bilan namoyon bo'ladi. Intramural gaz to'planishi, rentgenologik va patoloqanatomik tadqiqotlarda ichak pnevmatozi sifatida namoyon bo'ladi.



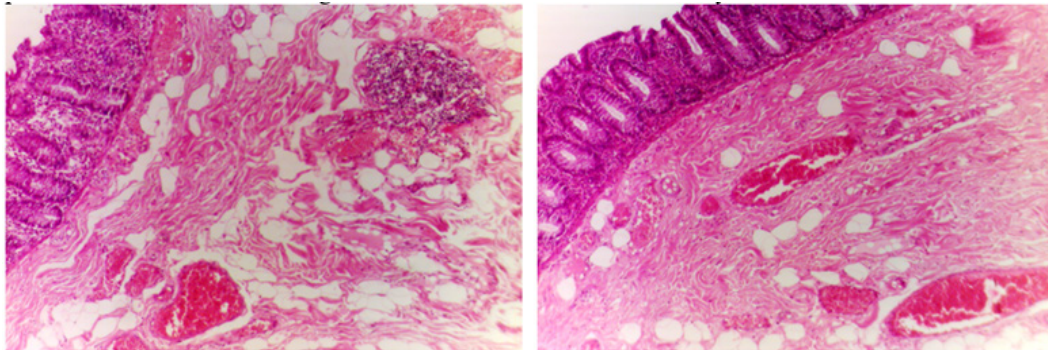
Rasm -1. Ingichka ichak rezektsiya qilingan sohasining makkroskopik manzarasi, shilliq va ostki qatlamlarida shish, mayda qon quyilishlar, pnevmotoz, o'chog'li deskvamtsiya, eroziyalar hosil bo'lishi.

NEK asosan yonbosh va yo'g'on ichakka ta'sir qiladi, ko'pincha ileotsekal sohasiga, og'ir shakllarda butun oshqozon-ichak traktiga ta'sir qilishi mumkin.



Rasm-2. 1.Yonbosh ichak rezektsiya sohasi - shilliq qatlami burmalari yassilashgan, o'chog'li qon quyilishlar, eroziya va yaralar hosil bo'lishi, shishi, 2. Yonbosh ichak rezektsiya sohasi seroz pardasida to'laqonlilik, pnevmatoz, seroz parda va atrof yog' to'qimalarida qon quyilish o'chog'lari.

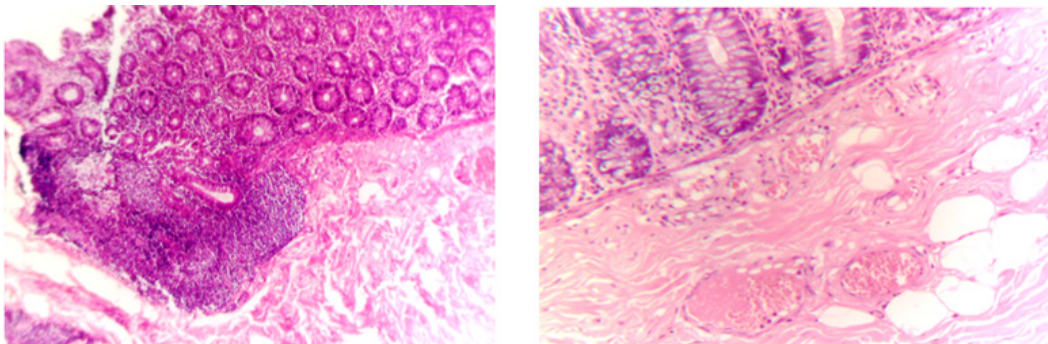
Makroskopik tekshiruv vaqtida ichak qovuzloqlarida chandiqlar, qon ketishlar, qon tomir trombozi, nekroz va pnevmatoz joylari bilan cho'ziladi. Mikroskopik tekshiruvda yallig'lanish belgilari, shilliq qavatning shishi, bakterial invaziya, shilliq qavatda va intramural sohasida gaz pufakchalari kuzatiladi, shuningdek ishemik transmural nekrozi namoyon bo'ladi.



Rasm-3. Rezektsiya qilingan ilnotsekal soha shilliq qatlamida limfoid infil'tratsiya, shilliq ostki qatlamlarida venoz to'laqonlilik, ayrim tomirlarida eritrotsitlar gemolizi, diapedez qon quyilishlar, ayrim tomirlarini trombozi, shish, turli o'lchamdagi bo'shliqlarni paydo bo'lishi, o'chog'li limfo-leykotsitar infil'tratsiya, mushak tolalarini nekrozi, fragmentatsiyasi. Bo'yash gem. - eozin usulida. x4*12,5.

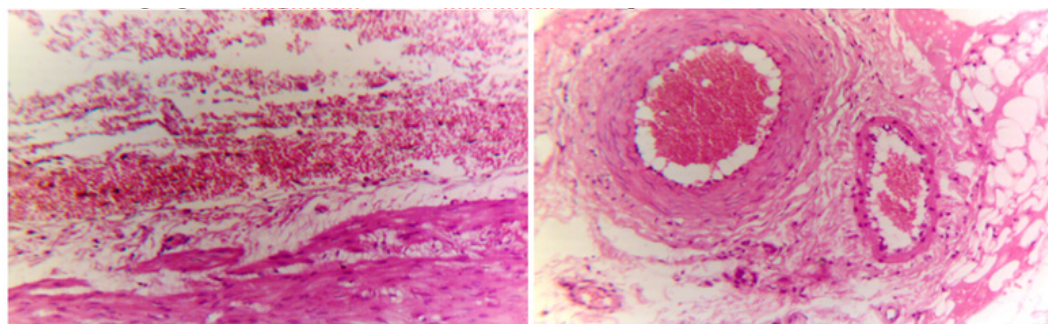
Ichakning perforatsiyasi ichakning butun qalinligi ta'sirlanganda paydo bo'lishi mumkin, bu pnevmoperitoneum, peritoneum va portal venadagi gaz emboliyasiga olib keladi. Mikroskopik jihatdan u koagulyatsion nekroz, NEKning ishemik xolatini keltirib chiqishiga olib keladi.

Patogen bakterial invaziya va to'qima nekroziga tegishli javobni ifodalovchi neytrofillar, limfotsitlar va makrofaglar xisoblanadi. Epiteliy regeneratsiyasi, granulyatsion to'qimalarining shakllanishi va fibroz kuzatilishi mumkin, bu reparativ regeneratsiyani namoyon bo'lishidir. Enterobacteriaceae, Escherichia, Salmonella, Enterobacter va Klebsiyella (68%), stafilokokklar (26%); clostridiumlar (4%); viruslar(11%); va Candida (1%) bular NEK vaqtida umumiy patogen flora hisoblanadi;



Rasm-4. Rezektsiya qilingan ilnotsekal soha shilliq qatlamida bezlar va qadahsimon hujayralarni proliferatsiyasi, limfoid infil'tratsiya, shilliq ostki qatlamlarida venoz to'laqonlilik, eritrotsitlar gemolizi, diapedez qon quyilishlar, shish, turli o'lchamdagi bo'shliqlarni paydo bo'lishi, o'chog'li limfo-leykotsitar infil'tratsiya, shilliq va ostki qatlamlari mushak tolalarini nekrozi, fragmentatsiyasi. Bo'yash gem. - eozin usulida. Bo'yash gem. - eozin usulida. x4 va 10*12,5.

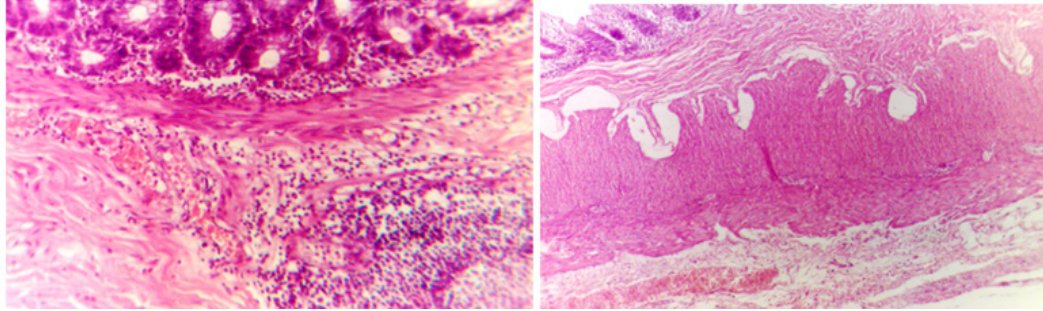
Klinik ko'rinishlar va erda asoratlari kardiopulmonar kasalliklar, kollaps, shok va tomir ichidagi disseminatsiyalangan koagulopatiya (DVS) kabi og'ir bo'lishi mumkin, bu ko'p tizimli yetishmovchilik va chaqaloqning o'limiga olib keladi [2]. NEK holatlarining uchdan bir qismida ichak teshilishi va gangrena rivojlanishi tashrix o'tkazishni talab qiladi.



Rasm-5. Rezektsiya qilingan yo'g'on ichak yonbosh ichak sohasi muskul, seroz pardalari, atrof yog' to'qimalari. Ularda venoz to'laqonlilik, diapedez qon quyilishlar, oraliq to'qimasi shishi, nekrotik o'zgarishlar. Tomirlar endotelitsini deskvamatsiyasi, ayrim tomirlari devorini fibrinoid nekrozi. Bo'yash gem. - eozin usulida.

x10*12,5.

Asoratlari: NEKning o'tkir asoratlari sepsis, meningit, peritonit, metabolik yoki kombinatsiyalangan atsidoz, giponatremiya, giperglikemiya yoki kamroq tarqalgan gipoglikemiya xisoblanadi.



Rasm-5. Rezektsiya qilingan yo'g'on ichak yonbosh ichak sohasi shilliq va ostki qatlamida diffuz limfoid infil'tratsiya, mo'tadil to'laqonlilik, diapedez qon quyilishlar, shish, nekrobiotik o'zgarishlar, muskul, seroz pardalari, atrof yog' to'qimalarida venoz to'laqonlilik, diapedez qon quyilishlar, oraliq to'qimasi shishi, nekrobiotik o'zgarishlar. Bo'yash gem. - eozin usulida. x4 va 10*12,5.

Kechki asoratlar quyidagicha: striktura shakllanishi, qisqa ichak sindromi va ichak yetishmovchiligi. Kam xolatlarda enterotsele, ichak fistulasi va intraabdominal absess shakllanishi kuzatilishi mumkin. Jarrohlik yo'li bilan davolangan chaqaloqlarning taxminan 24% (95% DI 17-31%) NEK yoki gestatsion yoshi bilan bog'liq bo'lmagan ichak torayishini rivojlantiradi.

Ko'p miqdorda striktura o'chog'lari paydo bo'ladi. Bu o'tkir epizoddan keyin 2-3 oydan 20 oygacha paydo bo'lishi mumkin.

Strikturalar ko'proq enterostomiyadan so'ng rivojlanadi; shuning uchun kontrastli klizmalar NEK paydo bo'lganidan 4-6 hafta o'tgach va enterostomiyani qayta anastomoz bilan jarrohlik yo'li bilan amalga oshirilishi kerak. NEKning qaytalanishi 8% tashkil etadi, 6% holatlarining ichak tutilishi mumkin. Umumiy ichak yetishmovchiligi barcha NEK holatlarining 13% uchraydi.

Xulosa: Nekrotik enterokolit tana vazni 1500g dan kam bo'lgan chaqaloqlarda to'satdan boshlanib, tez progressiv klinik kechishga ega va hayotning dastlabki 2-8 haftaligida o'limning asosiy sababidir.

Yangi tug'ilgan chaqaloqda NEK ingichka ichakning distal va proksimal yo'g'on ichakda joylashib, keskin immunologik va yallig'lanish reaksiyasi bilan kechadi.

FOYDALANILGAN ADABIYOTLAR RO'YXATI

- [1] Boronina I. Dynamics of survival of children with very low and extremely low birth weight in the Voronezh region from 2000 to 2012 // Journal of Russian Perinatology and Pediatrics, 2015. 1 . pp. 27-32
- [2] Bryksina E.Yu. et al. Functional pathology of the upper gastrointestinal tract in premature infants: pathogenetic aspects of the development of micro aspiration of gastric contents // Bulletin of RUDN, Medicine series, 2015, no. 3, pp. 107-114).
- [3] Diseases of the stomach and duodenum in children / edited by: S. V. Belmer, A. Yu. Razumovsky, A. I. Khavkin. - Moscow: Medical practice, 2017 - 536 p. Neonatology: A Practical Approach to Neonatal Diseases. Eds. Buonocore G., Bracci R., Weindling /M. Italia: Springer-Verlag; 2018; 1348.
- [4] Wendy H.Y., Amuchou S.S., Vibhuti S.S. et al. Incidence and timing of presentation of necrotizing enterocolitis in preterm infants. // Pediatrics. 2019; 129:298-304.
- [5] Neu, J. Necrotizing Enterocolitis: The Future. Neonatology, 2020; 117(2), 240–244.
- [6] Taufik, M. L., & Lestari, D. Diagnosis dan Tatalaksana Enterokolitis Nekrotikans. Cermin Dunia Kedokteran, 2021; 48(4), 225-230.
- [7] Ou, J., Courtney, C. M., Steinberger, A. E., Tecos, M. E., & Warner, B. W. 2020. Nutrition in necrotizing enterocolitis and following intestinal resection. Nutrients, 12 (2), 1-16
- [8] Doheny, K. K., & Travagli, R. A. Necrotizing enterocolitis: It's not all in the gut. Experimental Biology and Medicine, 2020; 245(2), 85-95
- [9] Frost BL, Modi BP, Jaksic T, Caplan MS. New medical and surgical insights into neonatal necrotizing enterocolitis: A review. JAMA Pediatrics. 2017; 171(1): 83-88
- [10] Denning TL, Bhatia AM, Kane AF, et al. Pathogenesis of NEC: Role of the innate and adaptive immune response. Seminars in Perinatology. 2017; 41:15-28.