

Article/Original Paper

BOLALAR ANUS ATREZIYASIDA PRON-LATERAL RENTGENOGRAFIYA VA TRANSPERINEAL ULTRASONOGRAFIYA: REKTO-PERINEAL MASOFANI ANIQLASHDA MUQOBIL YONDASHUV

M.A.Yuldashev¹  A.A.Gafurov¹  Sh.O.Toshboyev¹ 

1. Andijon davlat tibbiyot instituti, Andijon, O'zbekiston

Annotatsiya. So'nggi paytlarda anorekatal malformatsiyalarni (ARM) tashxislashda ultratovush sonografiya usulidan foydalanish to'g'risidagi ba'zi ma'lumotlar mavjud, ammo ushbu texnika haqida tadqiqot natijalari keng yoritilgan ilmiy ishlar kam uchraydi.

Tadqiqot maqsadi. Chaqaloqlarda exografik sonografiya orqali anus atreziasini turini aniqlash samaradorligini va uning klinik amaliyotdagi qo'llanish imkoniyatlarini baholashdan iborat.

Tadqiqot materiali va usullari. Tadqiqot ishida anus atreziasini mavjud 27 ta chaqaloqlarda rektal qopcha va teri orasidagi masofani aniqlashga qaratilgan rentgenologik vizualizatsiya va ultrasonografik usullarning diagnostik sezuvchanligi va aniqligi jihatidan taqqoslama taxlil o'tkazildi. Barcha chaqaloqlarda invertografiya va pron-lateral holda rentgenografiya, shuningdek transperineal exosonografiya o'tkazildi.

Tadqiqot natijalari va uning muxokamasi. Natijalarga ko'ra rivojlanish nuqsonlari tarkibida hazm trakti tug'ma nuqsonlari bilan yotqizilgan bemorlar xissasi ko'pchilikni tashkil qilgan. Jami 27 nafar bemorlardan 4 ta xolatda oqmaning mavjudligi va 3 ta xolatda kloaka rivojlanish nuqsoni borligi tadqiqotga jalb qilishga istisno bo'ldi va bu chaqaloqlar tadqiqotdan chiqarib tashlandi. Qolgan 20 ta bolalardan ARM ning quyi turi 13 tasida, yuqori va oraliq turlari 7 tada, mos ravishda 3 va 4 ta bolalarda uchradi. Tanlab olingan bemor bolalarda pron-lateral holatdagi rentgenografiya va perineal sonografiya usulining anus atreziasini tashxislashdagi maxsusligi va sezuvchanligi, shuningdek miqdoriy testlarning axborotlilik darajasini baholash uchun ROC-taxlil amalga oshirildi. Exosonografiya uchun AUC (Area Under Curve) qiymati yuqori (0,92) bo'lib, bu uning anus atreziasini tashxislashdagi sezuvchanligi yuqori ekanini ko'rsatadi, ya'ni exosonografiya 92% holatlarda to'g'ri tashxis qo'yish imkoniyatini beradi. Pron-lateral rentgenografiyaning AUC qiymati pastroq (0,58) bo'lib, bu uning sezuvchanlik va aniqlik darajasi exosonografiyaga nisbatan past ekanligini ko'rsatadi. Exosonografiyada sezuvchanlik 92,3% ni tashkil qildi, bu esa tashxislash ehtimolining yuqori darajada sezuvchanligini ko'rsatadi. Shuningdek, maxsusligi 85,7% bo'lib, bu ham uning tashxisda yuqori samaradorlikka ega ekanini anglatadi. Rentgenografiyada esa sezuvchanlik 15,4% ni tashkil etdi, bu esa uning aniqlash darajasi pastligini ko'rsatadi, biroq maxsuslik darajasi 100% bo'lib, faqat aniq holatlarda tasdiqlandi.

Xulosa. Anorekatal tug'ma nuqsonlarni erta tashxislashda transperineal exosonografiyani darhol o'tkazish mumkinligi anomaliyalarning anatomik xususiyatlari real vaqtda aniqlash va baholash, jarrohlik rejasini to'g'ri belgilash imkonini yaratadi. Shuningdek, bu usul nurlanish xavfini keltirib chiqarmasligi uni rentgenografiyaga nisbatan afzal usulga aylantiradi.

Tayanch so'zlar: anorekatal malformatsiya, pron-lateral rentgenografiya, exosonografiya, bolalar.

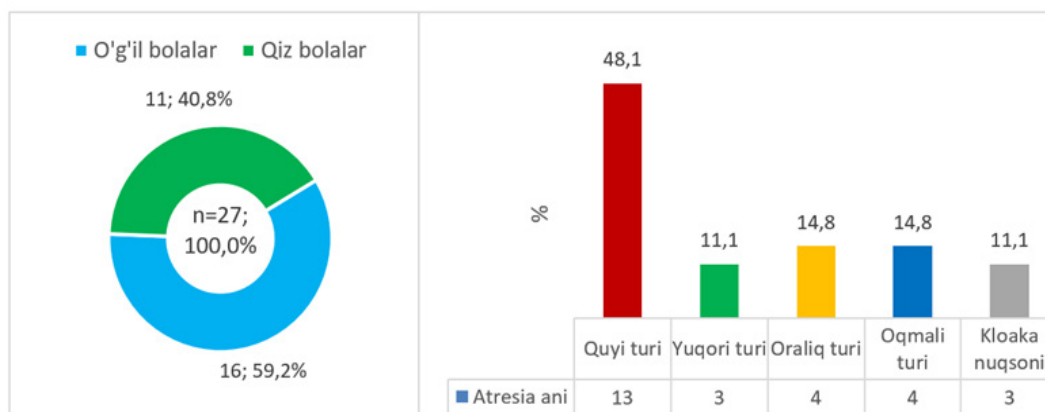
Muammoning dolzarbligi. Anus atreziasini yoki perforatsiyalanmagan anus - tug'ma anorekatal nuqson bo'lib, har 5000-10000 tug'ilgan chaqaloqlarning bittasida uchraydi [1-6]. Bu anomaliya o'g'il va qiz bolalarda bir xilda uchraydi hamda aksariyat hollarda VATER/VACTERL assotsiatsiyasi kabi boshqa tug'ma nuqsonlar bilan birga kuzatiladi [7-10]. Shuningdek, anus atreziasida siydik va jinsiy a'zolarining nuqsonlari ham yuqori ehtimol bilan namoyon bo'ladi [11]. Anus atreziasini davolash jarayonining asosiy usuli xirurgik aralashuvdir. Ushbu muammo ko'pincha chaqaloqning tug'ilishi bilan, birinchi hafta ichida hal qilinishni talab etadi [12]. Jarrohlik jarayonida anusning qayta shakllantirilishi va ayrim hollarda yuqori atrezialarga ega bo'lgan bolalar uchun kolostoma shakllantirilishi, keyinchalik esa rekonstruktiv operatsiya o'tkazilishi lozim [13]. Anus atreziasining turli darajadagi ko'rinishlari sababli davolash jarayonida turli yondoshuvlar talab etiladi. Shuningdek, operatsiyadan keyingi reabilitatsiya jarayoni ham katta ahamiyatga ega bo'lib, bu jarayon bolaning turmush sifatiga bevosita ta'sir ko'rsatadi [14-16]. Anus atreziasini tashxislashda tug'ilishdan keyingi klinik tekshiruvlar asosiy hisoblanadi. Chaqaloqda anus teshigining ochiqligi yoki yo'qligi aniqlanadi. Bundan tashqari, boshqa vizualizatsiya usullari, masalan, rentgenografiya, magnit-rezonans tomografiya (MRT) va ultratovush (UZI) tekshiruvlari orqali ham qo'shimcha anomaliyalarni aniqlash mumkin [18-19]. Tug'ilishdan keyingi rentgen tekshiruvlari, ayniqsa, chaqaloqni maxsus xolda yotqizib tekshirilganda, gaz pufaklarining berk tugallangan ichak ohirida ko'rinishi samarali hisoblanadi [20]. Shuningdek, MRT va UZI yordamida ichki organlarning holati va o'rni yuqori aniqlikda baholanishi mumkin.

So'nggi paytlarda ARM ni tashxislashda ultratovush sonografiya usulidan foydalanish to'g'risidagi ba'zi ma'lumotlar mavjud, ammo ushbu texnika haqida tadqiqot natijalari keng yoritilgan ilmiy ishlar kam uchraydi. Bundan tashqari, anus atreziyasida rektal qopcha va teri orasidagi masofani aniqlashga qaratilgan rentgenologik vizualizatsiya va ultrasonografik usullarning diagnostik sezuvchanligi va aniqligi jihatidan taqqoslama taxlil o'tkazilgan tadqiqotlar uchramaydi.

Tadqiqot maqsadi. Chaqaloqlarda exografik sonografiya orqali anus atreziyasi turini aniqlash samaradorligini va uning klinik amaliyotdagi qo'llanish imkoniyatlarini baholash.

Tadqiqot materiali va usullari. Tadqiqot ishi Andijon viloyat bolalar ko'p tarmoqli tibbiyot markazi (AVBKTTM) xirurgiya bo'limiga 2015-2020 yillar davomida ARM quyi turlari bilan yotqizilgan chaqaloqlar soni va ularda uchragan qo'shimcha tug'ma anomaliyalar bo'yicha statistik ma'lumotlar tahlil qilindi. Ushbu tahlillarda har bir holatning murakkabligi, tashxis qo'yishda qo'llanilgan turli diagnostik usullar va ularning aniqlik darajasi o'rganildi. Qo'shimcha ravishda, turli diagnostika usullari - rentgenografiya, ultrasonografiya (USG) yordamida aniqlangan anomaliyalarning turlari va ularning samaradorligi bo'yicha ma'lumotlar tahlil qilindi. Anus atreziyasining quyi va yuqori turlarini tashxislashda qo'llanilgan ushbu usullar o'rtasidagi qiyosiy natijalarni tahlil qilish orqali tashxis qo'yishda eng samarali usullar aniqlandi. Natijalar shuni ko'rsatdiki, tekshiruv yillarida AVBKTTM da rivojlanish nuqsonlari tarkibida hazm trakti tug'ma nuqsonlari bilan yotqizilgan bemorlar xissasi ko'pchilikni tashkil qilgan.

Tadqiqotning maqsad va vazifalaridan kelib chiqib anus atreziyasida rektal qopcha va teri orasidagi masofani aniqlashga qaratilgan rentgenologik vizualizatsiya va ultrasonografik usullarning diagnostik sezuvchanligi va aniqligi jihatidan taqqoslama taxlil o'tkazildi. Buning uchun tadqiqotga jalb qilingan anorektal malformatsiya bilan tug'ilgan bolalar orasidan «perforatsiyalanmagan anus» tashxisi bilan yotqizilgan 27 nafar go'daklarning davolash va kuzatuv natijalariga asoslandi (1-rasm).

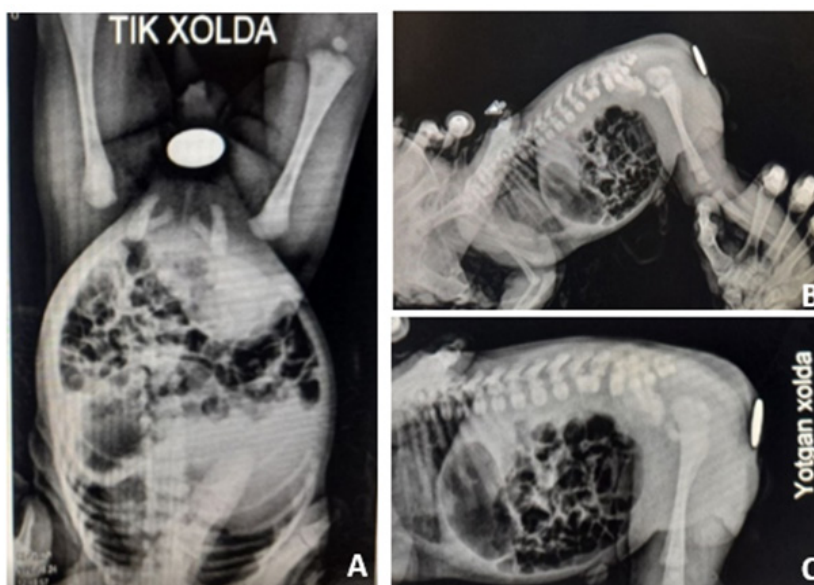

1-rasm. Anus atreziyasi bilan tekshirilgan bolalarning jinsi va nuqson turiga ko'ra taqsimoti

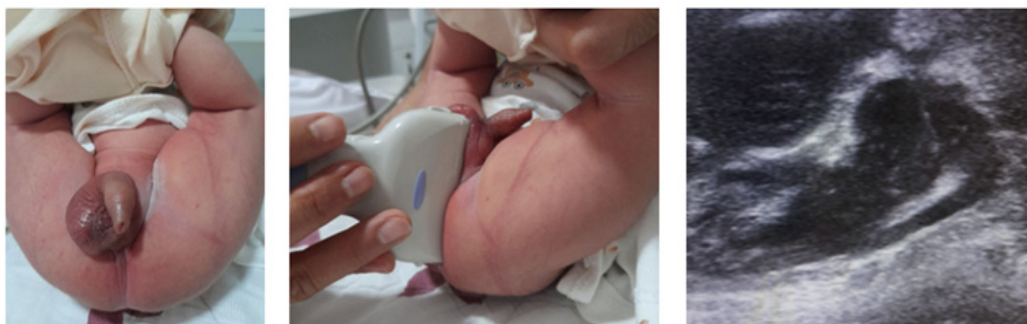Jami 27 nafar bemorlardan 4 ta xolatda oqmaning mavjudligi va 3 ta xolatda kloaka rivojlanish nuqsoni borligi tadqiqotga jalb qilishga istisno bo'ldi va bu chaqaloqlar tadqiqotdan chiqarib tashlandi. Qolgan 20 ta bolalardan ARM xalqaro tasnifiga ko'ra [21] quyi turi 13 tasida, yuqori va oraliq turlari 7 tada, mos ravishda 3 va 4 ta bolalarda uchradi. Barcha chaqaloqlarda invertografiya va pron-lateral holda rentgenografiya, shuningdek transperineal exosonografiya o'tkazildi. Ta'kidlash joizki, barcha rentgenografik tekshiruvlar chaqaloq tug'ilganidan 1 kun o'tgach qilingan bo'lsa, sonografiya tug'ilgan kunning o'zidayoq o'tkazish imkoni bo'ldi. Umumiy qabul qilingan klinik-laborator tekshirish usullari bilan birga invertografiya va pron-lateral rentgenografiya, hamda transperineal exosonografiya o'tkazildi.

Rentgenologik tekshirish usullari. Qorin bo'shlig'i tasviriy rentgenografiyasi, shuningdek Vangenstin-Kakovich bo'yicha invertografiya o'tkazishdan boshlandi. Xazm trakti rentgenologik tekshiruv "Flexa Vision" (Shimadzu Corporation, Yaponiya) apparatida seriyali raqamli tasvirlar olish orqali amalga oshirildi. Pron-lateral holatda rentgenografiya o'tkazish uchun chaqaloqlar genupektoral (tizzasini bukilgan holda ko'krakka yaqinlashtiriladi) holatda uch daqiqa davomida ushlab turiladi. Apparat tubusi troxanteral fokusda joylashtirilgan holda 65 kV voltajda, 320 mA kuchlanishda, manba va tasvir oralig'i 130 sm masofada, 2,5 mmli alyuminiy filtr orqali seriyali tasvirlar olinadi. Bu usul, agar bemorda ko'rinarli fistula bo'lmasa, dumba normal holatda rivojlangan, umurtqa pog'onasi va dumg'aza nuqsonlarsiz bo'lsa va mekoniy uchun siydik tahlili manfiy natijali bo'lsa tavsiya etiladi (2-rasm).

Exosonografiya. Qorin bo'shlig'ining ultratovushli sonografiyasi "Xario 200, TUS-X200" (Toshiba Medical system corporation, Yaponiya) ultratovushli tashxislash tizimida 35S50YEA, 35S20YEA modeli 9-15 MGts sektorli, chiziqli matritsali va konveksli datchiklar yordamida o'tkazildi. Barcha sonogramma tasvirlari real vaqt rejimida transperineal usulda amalga oshiriladi. Chaqaloqlar maxsus tayyorgarliksiz, chalqancha yotqizilgan holda tekshiriladi, anal teshik bo'lishi lozim bo'lgan joy markirovka qilinadi (3-rasm).



2-rasm. Invertografiya (A) va pron-lateral rentgenografiya (B, C)



Rentgenografiyada oraliq va ichakning yumuq tugagan joyigacha bo'lgan masofa ichakdagi gazning eng kaudal qirg'og'i va terigacha bo'lgan masofa sifatida, sonografiyada esa ushbu masofani o'lchash avval distal rektal "cho'ntak" aniqlab olingandan so'ng amalga oshirildi. Tekshirish mobaynida terining ichiga botib ketmasligiga e'tibor berish kerak, aks holda ushbu masofa o'lchamlarida noaniqliklar kelib chiqishi va xirurgik taktikani belgilashda xatoliklar kuzatilishi mumkin. Xavo bilan to'lgan distal rektal "cho'ntak" va oraliq terisi o'rtasidagi masofa 10 mm chegara qiymat sifatida qabul qilingan va bu quyi turdagi anus atreziyasini tashxislash uchun asos bo'lib xizmat qilgan. Masofaning ushbu o'lchamligi Hosokawa va hammualiflarining [22] avvalgi tadqiqotlariga asoslangan. Masofasi 10 mm yoki undan kam bo'lgan holatlar quyi turdagi anus atreziyasi sifatida tashxis qilingan. UTS da anus atreziyasining oqmali turlarida fistula gipoexogen to'g'ri, cho'zilgan o'tkazuvchi yo'l sifatida tasvirlanadi. Ichak diastazi bilan birgalikda, fistula joylashuvi ham turni klassifikatsiya qilishda qo'llangan. Agar fistulaning quyi qismi teri, perineum yoki vestibulyar sohada tugallangan bo'lsa, anus atreziyasining quyi shakli sifatida tashxis qilingan. Fistulaning quyi qismi siydik yo'li, qin yoki qovuqda tugallangan bo'lsa, atreziya o'rta yoki yuqori shakli sifatida baholangan.

Tadqiqot natijalari va uning muxokamasi. Yuqorida ta'kidlanganidek, tadqiqotga jami 20 nafar chaqaloq jalb qilingan bo'lib, ularning 11 nafari o'g'il, 9 tasi qiz bolalardan iborat bo'ldi. Chaqaloqlarning tug'ilishdagi vazni 2230 g dan 3354 g gacha o'zgargan va o'rtacha vazn 2794 ± 349 g ni tashkil qilgan bo'lsa, homiladorlikning minimal muddati 36 hafta 1 kun, maksimal muddat 41 haftaga yetgan, o'rtacha muddat $38,3 \pm 1,2$ kunni tashkil etgan. Tadqiqot vazifasidan kelib chiqib, diagnostik usullarning samaradorligini baholash maqsadida ushbu 20 nafar chaqaloqlarning rentgenologik va sonografik ko'rsatkichlari qiyosiy taxlil qilindi. Buning uchun noparametrik statistika usullaridan Kruskal - Wallisning bir omilli dispersion taxlili yordamida har bir guruhdagi qiymatlar medianasi solishtirildi. Tadqiqotga jalb qilingan chaqaloqlarda anus atreziyasining shakliga ko'ra rentgenologik va sonografik ko'rsatkichlari 1-jadvalda keltirilgan (1-jadval).

Jadval ma'lumotlaridan ko'rinadiki, pron-lateral rentgenografiya ma'lumotlariga ko'ra anus atreziyasining «Quyi», «O'rta» va «Yuqori» shakllari o'rtasidagi to'g'ri ichak oxiri-oraliq masofasi ko'rsatkichlarining o'rtacha qiymatlar bo'yicha farqlar 0,05 darajasida statistik jihatdan ahamiyatli emas. Bu shunday ma'noni anglatadiki, rentgenografiya ma'lumotlaridagi ko'rinadigan farqlarga qaramay, anus atreziyasi turlarini aniq differensiyalash uchun diagnostik ahamiyati pastligidan dalolat beradi. Transperineal exosonografiya ma'lumotlari tahlili «Quyi», «O'rta» va «Yuqori» guruhlar o'rtasida statistik jihatdan ahamiyatli farqlanish mavjudligini ko'rsatdi. Exosonografiya ma'lumotlarining o'rtacha qiymatlari atreziya turlari o'rtasida sezilarli darajada farq qiladi.

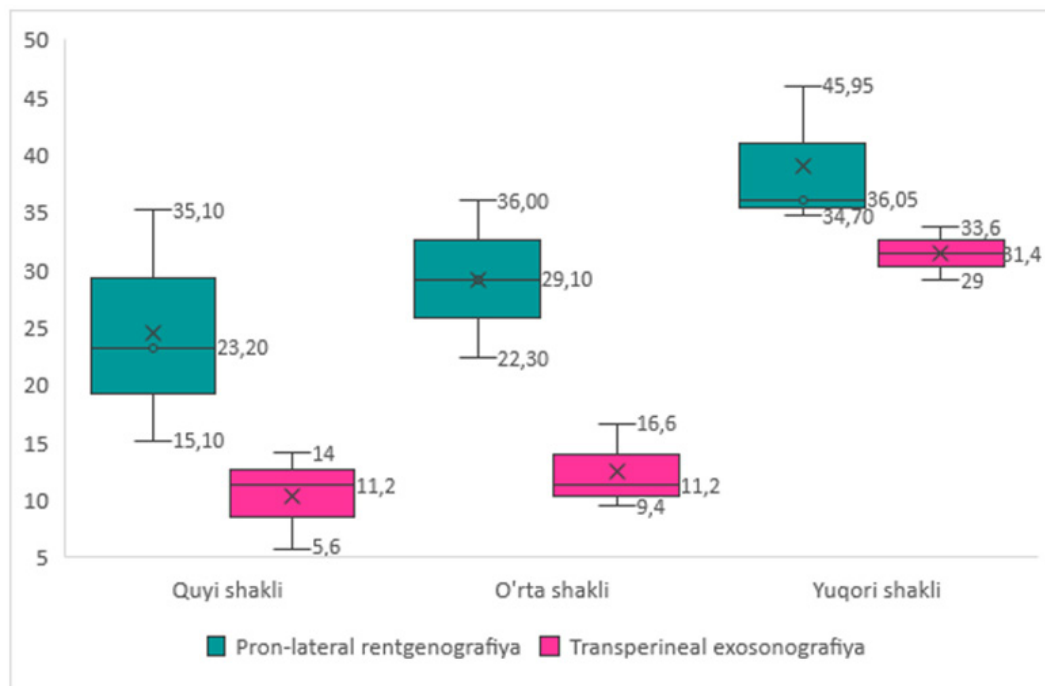
«Quyi» guruhi eng kichik qiymatlarga ega (Me=11,2 mm) bo'lib, bu ushbu guruhning anatomik xususiyatlariga mos keladi. «O'rta» va «Yuqori» guruhlarda medianalarning bosqichma-bosqich o'sishi kuzatiladi (mos ravishda Me=13,6 mm va 31,2 mm). Bu ushbu turlar uchun xos bo'lgan anatomik tuzilmalarning o'zgarishlarini aks ettiradi. Bu natijalar Exosonografiya usulining atreziya turlarini differensiyalash uchun, ayniqsa rentgenografiya bilan solishtirilganda yuqori diagnostik ahamiyatga ega ekanligini ko'rsatadi. Ma'lumotlarning minimal va maksimal ko'rsatkichlar taqsimoti, shuningdek, turli guruhlar o'rtasidagi farqlar va chiquvchi qiymatlarni yaqqolroq aks ettirish uchun Box-plot grafigi yordamida ham vizualizatsiya qilindi (4-rasm).

1-jadval

Tadqiqot guruhlaridagi chaqaloqlarda to'g'ri ichak oxiri-oraliq masofaning rentgenologik va

№	Anus atreziyasi shakli	To'g'ri ichak oxiri-oraliq masofasi, mm						
		Pron-lateral rentgenografiya				Perineal exosonografiya		
		n	μ	M±SD	p*	μ	M±SD	p*
1	Quyi shakli oqmasiz	6	33,1	27,6±16,0	0,135	12,9	11,3±6,41	0,01
	anokutaneal oqmal	3	20,1			8,2		
	anovestibulyar oqmal	3	28,8			11,2		
	Jami	13	27,3			10,8		
2	O'rta shakli oqmasiz	1	15,5	29,2±13,7	0,135	11,2	13,6±7,49	0,01
	Rektobulbouretral oqmal	2	36,0			14,8		
	Jami	3	25,7			13,0		
3	Yuqori shakli rektovaginal oqmal	1	36,5	48,3±15,4	0,135	26,0	31,2±4,28	0,01
	Rektoprostatiko-uretral oqmal	3	52,2			32,9		
	Jami	4	44,3			29,4		

Izoh: * - Kruskal - Wallis mezon bo'yicha farqlanish ko'rsatkichi

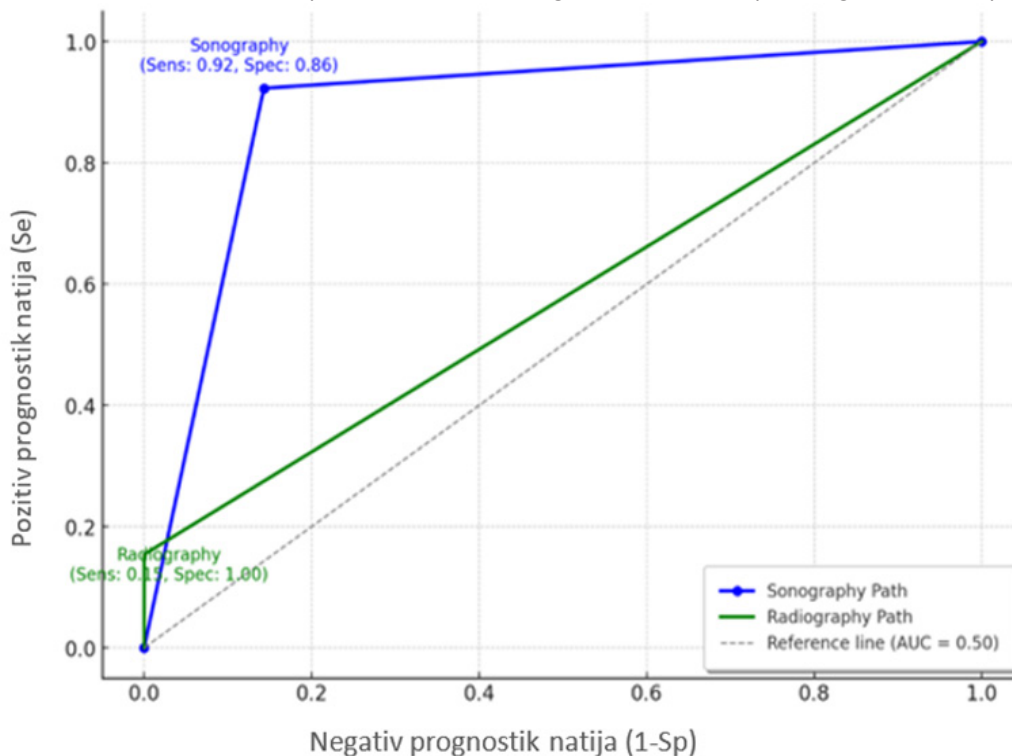


4-rasm. Pron-lateral rentgenografiya va transperineal exosonografiya ma'lumotlarining anus atreziyasi turlari bo'yicha qiyosiy tahlili

Diagramma har bir tashxis usuli uchun qiymatlarning o'rtacha, minimal va maksimal darajalari, shuningdek, chiquvchi qiymatlarni aks ettirgan bo'lib, Pron-lateral rentgenografiya ma'lumotlari turli shakllar bo'yicha sezilarli o'zgaruvchanlikni ko'rsatadi. Qiymatlarning keng tarqalishi, ayniqsa, quyi va o'rta shakllarda differentsiatsiyani murakkablashtirishi mumkin. Yuqori shakl uchun qiymatlar nisbatan yuqori va keng diapazonda tarqalgan, bu ushbu shaklni boshqalardan ajratishda foydali bo'lishi mumkin. Shu bilan birga, quyi va o'rta shakllar orasida qiymatlar bir-biriga yaqin joylashgan bo'lib, ularni ajratish uchun qo'shimcha yordamchi usul talab qilinishi mumkin. Ushbu usulda chiquvchi qiymatlarning mavjudligi tashxisning ishonchliligiga ma'lum darajada ta'sir qilishi mumkin. Transperineal exosonografiya ma'lumotlari birxilroq tarqalgan bo'lib, har bir shakl uchun

qiymatlar boshqasidan aniq farqlanadi. Quyi shaklning qiymatlari past va birxil, bu turli shakllarni aniqlashda yuqori aniqlikni ta'minlaydi. O'rta shakl qiymatlari quyi shakldan oshgan, lekin yuqori shaklga nisbatan pastroq bo'lib, barqaror tendensiyani ko'rsatadi. Yuqori shakl uchun exosonografiya ma'lumotlari yuqori darajada sezuvchanlikni ko'rsatadi, chunki qiymatlar bir-biridan juda kam farq qiladi. Bu exosonografiyaning anatomik o'zgarishlarni aniqlashda rentgenografiyaga nisbatan samaraliroq ekanligini ko'rsatadi. Har ikki usul uchun ma'lumotlarning minimal va maksimal qiymatlari, shuningdek, chiquvchi qiymatlar yaqqol ko'rinadi. Rentgenografiyada chiquvchi qiymatlar ko'proq uchraydi, bu ma'lumotlarning o'zgaruvchanligini oshiradi. Exosonografiyada esa chiquvchi qiymatlar deyarli yo'q, bu ushbu usulning barqarorligini va ma'lumotlarning ishonchligini ta'kidlaydi.

Tanlab olingan bemor bolalarda pron-lateral holatdagi rentgenografiya va perineal sonografiya usulining anus atreziyasini tashxislashdagi maxsusligi va sezuvchanligi, shuningdek miqdoriy testlarning axborotlilik darajasini baholash uchun ROC-taxlil (Receiver Operating Characteristic) amalga oshirildi (5-rasm).



5-rasm. Pron-lateral rentgenografiya va transperineal exosonografiya ma'lumotlari bo'yicha ROC-taxlil natijalari

ROC tahlili tashxis usullarining yoki klassifikatsiya modellarining ishonchligini baholash uchun muhim vosita hisoblanadi. U turli chegara qiymatlarida tashxis yoki modelning sezuvchanligi (True Positive Rate, TPR) va noto'g'ri musbat darajasi (False Positive Rate, FPR) o'rtasidagi munosabatni aniqlaydi. Bundan tashqari modelning ishonchligini baholash uchun AUC (Area Under Curve, egrilik osti maydoni) qiymati orqali modelning umumiy samaradorligi ham baholandi. AUC qiymati agar 0,9-1,0 bo'lsa «juda yaxshi samaradorlik», 0,8-0,9 da «yaxshi samaradorlik», 0,7-0,8 da «o'rtacha samaradorlik», 0,6-0,7 bo'lsa «qoniqarsiz samaradorlik» hamda 0,5 ga teng bo'lgan taqdirda «tasodifiy taxminga teng» deb xisoblanadi. Diagramma ma'lumotlariga ko'ra ROC tahlil natijalari asosida UZI (sonografiya) va rentgenografiya tekshiruvchi o'rtasidagi tashxis samaradorligidagi farqlar quyidagicha namoyon bo'ldi:

AUC (maydoni) qiymatlari: Exosonografiya uchun AUC (Area Under Curve) qiymati yuqori (0,92) bo'lib, bu uning anus atreziyasini tashxislashdagi sezuvchanligi yuqori ekanini ko'rsatadi, ya'ni exosonografiya 92% holatlarda to'g'ri tashxis qo'yish imkoniyatini beradi. Pron-lateral rentgenografiyaning AUC qiymati pastroq (0,58) bo'lib, bu uning sezuvchanlik va aniqlik darajasi exosonografiyaga nisbatan past ekanligini ko'rsatadi.

Sezuvchanlik va maxsuslik: Exosonografiyada sezuvchanlik 92,3% ni tashkil qildi, bu esa tashxislash ehtimolining yuqori darajada sezuvchanligini ko'rsatadi. Shuningdek, maxsusligi 85,7% bo'lib, bu ham uning tashxisda yuqori samaradorlikka ega ekanini anglatadi. Rentgenografiyada esa sezuvchanlik 15,4% ni tashkil etdi, bu esa uning aniqlash darajasi pastligini ko'rsatadi, biroq maxsuslik darajasi 100% bo'lib, faqat aniq holatlarda tasdiqlandi.

Ishonchli prognostik ko'rsatkichlari (PPV va NPV): Exosonografiyaning pozitiv va negativ prognostik ko'rsatkichlari (PPV va NPV) yuqori bo'lib, diagnostika jarayonida yanglish holatlarni kamaytirishga yordam beradi. Bu esa diagnostika jarayonida kamroq yanglish tashxis qo'yishga yordam beradi.

Shunday qilib, perineal exografiya tekshiruvchi tashxis qo'yishda rentgenografiyadan yuqori samaradorlikka

ega bo'lib, aniq va sezuvchan tashxis qo'yish imkonini beruvchi usul xisoblanadi, rentgenografiyaning maxsusligi yuqori bo'lsa-da, sezuvchanligi juda past bo'lib, uni qo'shimcha tekshiruv sifatida tavsiya qilinishi mumkin.

Xulosa. Anorektal tug'ma nuqsonlarni erta tashxislashda transperineal exosonografiyani darhol o'tkazish mumkinligi anomaliyalarning anatomik xususiyatlari real vaqtda aniqlash va baholash, jarrohlik rejasini to'g'ri belgilash imkonini yaratadi. Shuningdek, bu usul nurlanish xavfini keltirib chiqarmasligi uni rentgenografiyaga nisbatan afzal usulga aylantiradi.

Transperineal exosonografiya orqali to'g'ri ichak oxiri-oraliq masofani aniq baholanishi jarrohlik taktikasini belgilashda hal qiluvchi ahamiyatga ega bo'lib, masofaning qisqa bo'lishi bir bosqichli jarrohlikni o'tkazish imkonini bersa, uzun bo'lgan holatlarda kolostomiya shakllantirish bilan olib boriluvchi bosqichli amaliyotlarni talab etadi.

Xulosa qilib aytganda, transperineal exosonografiya erta tashxislash va jarrohlik jarayonida samarali qarorlar qabul qilish uchun muhim vosita hisoblanadi. Uning aniqligi, xavfsizligi va iqtisodiy samaradorligi uni anorektal anomaliyalarni tashxislashda va davolashda eng maqbul usul sifatida tavsiya etishga asos beradi. Ushbu usul orqali jarrohlik rejasini va rehabilitatsiya jarayonining samaradorligi oshiriladi, bu esa bolalarning umumiy sog'lig'i va hayot sifatini yaxshilashga xizmat qiladi.

FOYDALANILGAN ADABIYOTLAR RO'YXATI

- [1] Pavlov S. V. Anorektalnye malformatsii: sovremennyye podxody k lecheniyu. Kazanskiy meditsinskiy jurnal. 2020;101(5):111-116.
- [2] Sharipov M. A. Bolalarda anorektal nuqsonlar: klinik tashxis va davolash usullari. O'zbekiston tibbiyot jurnali. 2017;29(3):75-80.
- [3] Smith AG, Leye RB, et al. Recent advances in congenital anorectal malformations. *Pediatr Surg Int.* 2018;34(6):345-352.
- [4] Wang S, Zhang Y, et al. Diagnostic imaging of low-type imperforate anus in neonates. *J Ultrasound Med.* 2020;39(2):265-271.
- [5] Leye KH, Cho HJ, et al. Multi-modal assessment in newborns with anorectal malformations. *Radiol Pediatr.* 2019;48(4):214-221.
- [6] Zare P, Broumand B, et al. Anorectal malformations and associated anomalies in neonates. *Iran J Radiol.* 2017;14(2):190-196.
- [7] Dobbs T, Gosain A. The role of imaging in neonatal imperforate anus management. *Pediatr Radiol.* 2021;51(8):974-980.
- [8] Hernandez S, Mullins J. Clinical assessment and management in anorectal malformations. *Clin Pediatr Surg.* 2019;28(1):23-30.
- [9] Gant TD, Meiyer MA. Advances in the surgical approach to anorectal malformations. *J Pediatr Surg.* 2019;54(5):1020-1028.
- [10] Garcia JD, Scott A. Congenital anorectal malformations: a review of current treatments. *Clin Neonatol.* 2022;55(1):5-12.
- [11] Haskins A, Subramaniam S. Outcomes of early surgical intervention for low-type imperforate anus. *Surg Neonatol.* 2016;38(3):209-215.
- [12] Johns L, Freyeman K, et al. Imperforate anus in neonates and VACTERL association. *Pediatr Radiol.* 2020;50(11):1307-1315.
- [13] Lane N, Roberts K, et al. MRI applications in the diagnosis of anorectal malformations. *Pediatr Imaging.* 2018;19(6):433-440.
- [14] Marsh W, Patton T. Postoperative care and management of imperforate anus. *J Pediatr Surg.* 2020;55(7):1452-1460.
- [15] Larson CJ, et al. Current concepts in the reconstruction of congenital anorectal malformations. *Ann Pediatr Surg.* 2022;30(2):101-115.
- [16] Grayson JM, et al. Imaging considerations for neonates with anorectal malformations. *Radiol Clin North Am.* 2019;57(5):1127-1142.
- [17] Mitchell LR, Hernandez SL. Sonographic assessment in the diagnosis of neonatal anorectal malformations. *Ultrasound Med.* 2021;40(5):963-968.
- [18] Brown S, Lucas EA. Advancements in neonatal anorectal malformation imaging. *J Pediatr Surg.* 2017;52(9):1351-1359.
- [19] Chang KY, et al. Clinical applications of MRI in diagnosing neonatal imperforate anus. *Clin Pediatr Surg.* 2016;28(6):344-350.
- [20] Simmons HJ, et al. Diagnostic efficiency of prone cross-table radiography for low-type imperforate anus. *Pediatr Radiol.* 2019;49(7):816-822.
- [21] Holschneider A., Hutson J., Peña A., Beket E., Chatterjee S., Coran A. et al. Preliminary report on the International Conference for the Development of Standards for the Treatment of Anorectal Malformations. *J. Pediatr. Surg.* 2005; 40: 1521-1526.
- [22] Hosokawa T, Yamada Y, Sato Y, Tanami Y, Tanaka Y, Kawashima H, Oguma E. Changes in the Distance Between the Distal Rectal Pouch and Perineum From the Birth Day to the Next Day in Neonates With an Imperforate Anus. *J Ultrasound Med.* 2017 Mar;36(3):601-606. doi: 10.7863/ultra.16.04042. Epub 2017 Jan 27. PMID: 28127784.